

CASO CLÍNICO

Síndrome de reacción a medicamentos con eosinofilia y síntomas sistémicos (DRESS) asociado a lamotrigina

Lamotrigine-associated drug reaction with eosinophilia and systemic symptoms (DRESS)

Tania M. Aguado-Vázquez,*Eduardo Bahena-López,* Marcela Deffis-Court**

* Departamento de Medicina Interna. Fundación Clínica Médica Sur.

** Centro Oncológico Integral "Diana Laura Riojas de Colosio" Médica Sur.

RESUMEN

El síndrome de reacción a medicamentos con eosinofilia y síntomas sistémicos (DRESS) es una reacción de hipersensibilidad inducida por diferentes tipos de fármacos. Se caracteriza por rash cutáneo, anormalidades hematológicas, linfadenopatía e involucro de órganos como hígado, riñón y pulmón; los medicamentos asociados más frecuentemente son los antiepilépticos. Se reporta el caso de una paciente con antecedente de meningioma temporal izquierdo que presentó rash cutáneo, ulceraciones en piel y mucosas, fiebre, neumonitis intersticial, linfocitosis atípica y eosinofilia, seis semanas después de iniciar tratamiento con lamotrigina. La sospecha clínica, el diagnóstico oportuno y la suspensión inmediata del fármaco causal, fueron factores clave en la resolución del cuadro.

Palabras clave. Reacción a medicamentos. Eosinofilia. Fármacos. Leucocitos atípicos. Hipersensibilidad.

ABSTRACT

Drug reaction with eosinophilia and systemic symptoms (DRESS) is a hypersensitivity reaction induced by different kinds of drugs. It presents with cutaneous rash, hematologic abnormalities, lymphadenopathy and involvement of organs such as the kidneys, lungs and liver. Antiepileptic drugs are more associated with this disease than other kinds of drugs. We present the case report of a 62-year-old patient with a history of left temporal meningioma, who presented with cutaneous rash, ulcerated lesions in skin and mucous membranes, six weeks after beginning treatment with lamotrigine. Our patient also presented systemic symptoms such as fever, interstitial pneumonitis, atypical leukocytosis and eosinophilia. Clinical suspicion, prompt diagnosis and drug withdrawal were key factors for the resolution of this patient disease.

Key words. Drug reaction. Eosinophilia. Atypical leukocytosis. Hypersensitivity.

INTRODUCCIÓN

El síndrome de reacción a medicamentos con eosinofilia y síntomas sistémicos (DRESS) es una reacción de hipersensibilidad inducida por diferentes tipos de fármacos. Se muestra el caso de una paciente que presentó síndrome de DRESS asociado a lamotrigina, así como una breve discusión sobre la epidemiología, fisiopatología, cuadro clínico, diagnóstico y tratamiento de esta enfermedad.

CASO CLÍNICO

Mujer de 62 años de edad que inició su padecimiento con dermatosis caracterizada por eritema, múltiples pústulas milimétricas en tronco, así como ampollas en cara interna de antebrazo derecho, acompañadas de ulceraciones en boca y genitales que se generalizaron. Dicho cuadro se acompañó de fiebre cuantificada en 38.5°C. La paciente refirió iniciar tratamiento con lamotrigina seis

Correspondencia:

Dra. Marcela Deffis-Court
Centro Oncológico Integral "Diana Laura Riojas de Colosio", Fundación Clínica Médica Sur
Puente de Piedra, Núm. 150. Col.Toriello Guerra. C.P.14050, México, D.F.
Tel.: 5424-7282. Correo electrónico: marcedeffis@gmail.com

Fecha de recibido: julio 15, 2015.

Fecha de aceptado: agosto 02, 2015.

semanas previas al inicio de los síntomas. El cuadro progresó a edema generalizado, disnea en reposo y persistencia de la fiebre, motivo por el cual acudió al Servicio de Urgencias. A su ingreso con los siguientes signos vitales: FC 101 lpm, FR 28 rpm, TA 75/86, SaO₂ 88% y T 36.6°C; con dermatosis generalizada a todo el cuerpo caracterizada por máculas eritematosas, pápulas y pústulas, con presencia de úlceras y vesículas en mucosa oral y vaginal, úlceras en conjuntiva de ambos ojos, campos pulmonares con estertores crepitantes difusos en ambos pulmones, así como disminución de ruidos respiratorios. Estudios de laboratorio: hemoglobina 15.9 g/dL, hematocrito 46.7%, plaquetas 214 10³/mm³, leucocitos 14.4 10³/mm³ con eosinofilia de 3,600 10³/mm³. Glucosa 98 mg/dL, pruebas de función hepática y renal sin alteraciones, EGO con indicios de hemoglobina y proteínas, gasometría arterial con alcalosis respiratoria y acidosis metabólica con hiperlactatemia. El frotis de sangre periférica mostró linfocitos atípicos (5% de linfocitos con nucléolo aparente y citoplasma grande) y eosinofilia (Figura 1). La tomografía computarizada de tórax simple mostró una zona de neumonitis en región apical derecha, infiltrado de tipo reticulonodular en segmentos posteriores del lóbulo superior del pulmón derecho (Figura 2). Se decidió su traslado a la Unidad de Cuidados Coronarios en donde se manejó con opioides; levocetirizina, prednisona a dosis de 1 mg/kg/día y tromboprolifaxis con enoxaparina. Durante su estancia en la Unidad requirió apoyo vasopresor con norepinefrina. Se tomó biopsia por sacabocados de antebrazo izquierdo, con resultado compatible con síndrome de DRESS (*drug rash with eosinophilia and systemic symptoms*). En días posteriores mostró mejoría de las lesiones cutáneas y de estudios de laboratorio con descenso de la cuenta total de eosinófilos con persistencia de

leucocitosis a expensas de neutrofilia. Siete días después de su ingreso presentó pico febril de 38°C, disnea y disminución de la oximetría, por lo que se solicitó nueva TAC de tórax con reporte de neumonitis apical derecha, zonas de consolidación bilaterales sugerentes de proceso neumónico, asociadas a zonas de atelectasia y derrame pleural bilateral de predominio derecho. Se inició tratamiento con meropenem para foco infeccioso pulmonar. Por reporte de hemocultivos positivos para infección asociada a catéter se retiró el catéter central y se inició vancomicina, con posterior aparición de nuevas lesiones cutáneas, eritrodermia generalizada con prurito intenso, de predominio en cuello, cara y extremidades superiores. Se decidió suspender vancomicina y se inició daptomicina hasta completar esquema. Posteriormente presentó reacción tardía a meropenem, de las mismas características que las reacciones previas. La paciente cursó con buena evolución y egresó por mejoría 20 días posteriores al ingreso.

DISCUSIÓN

Se presentó el caso de una paciente con antecedente de meningioma temporal izquierdo que presentó rash cutáneo, ulceraciones en piel y mucosas, fiebre, neumonitis intersticial, linfocitosis atípica y eosinofilia, seis semanas después de iniciar tratamiento con lamotrigina. En este caso la patología se detectó de manera oportuna y respondió de forma favorable al tratamiento establecido.

La reacción a medicamentos con eosinofilia y síntomas sistémicos (DRESS) es una reacción de hipersensibilidad inducida por diferentes tipos de fármacos, la cual es poco común y pone en riesgo la vida en la mayoría de los casos. Se caracteriza por la presencia de rash cutáneo, anomalías hematológicas como eosinofilia y

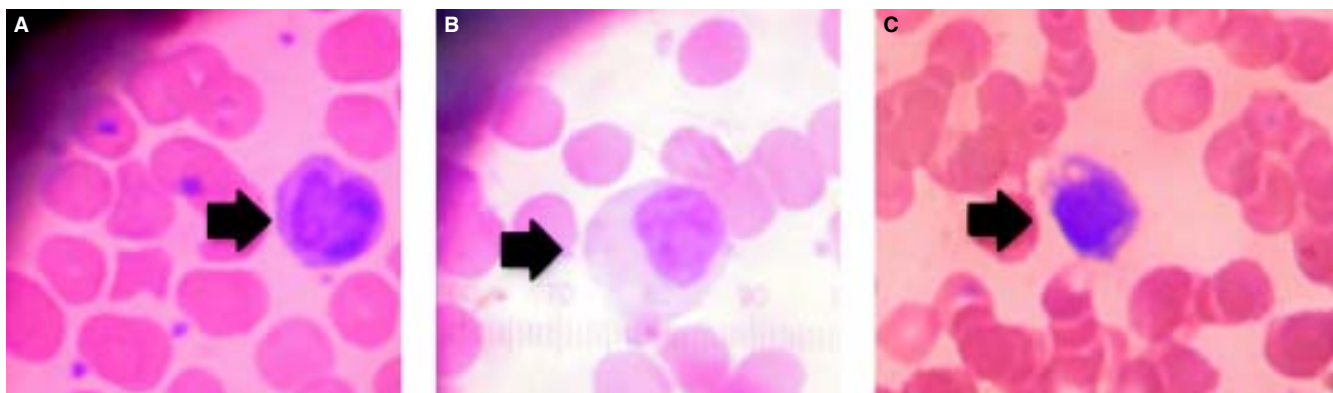


Figura 1. El frotis muestra linfocitos atípicos (flechas), caracterizados por su gran tamaño, mayor contenido de citoplasma y presencia de nucléolos en su núcleo.

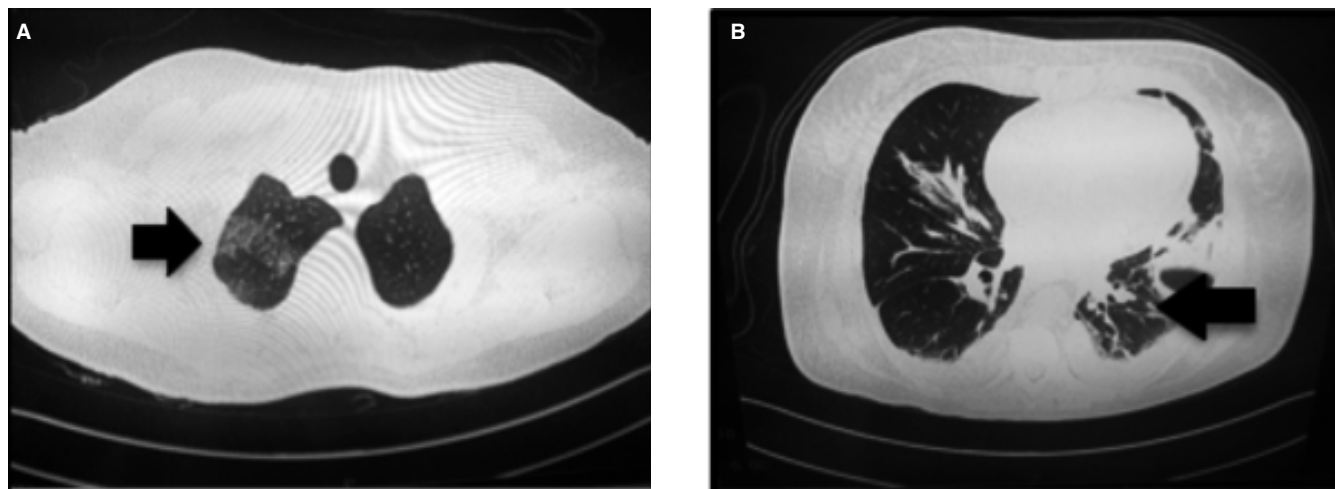


Figura 2. Tomografía simple de tórax que muestra zonas de neumonitis intersticial y afección pulmonar (flechas) secundaria a DRESS.

linfocitosis atípica, linfadenopatía e involucro de órganos como hígado, riñón y pulmón.^{1,2}

Los medicamentos que se han asociado más frecuentemente son los antiepilépticos (carbamazepina, lamotrigina, fenitoína y fenobarbital), así como alopurinol, sulfonamidas, dapsona, minociclina y vancomicina.³ La incidencia varía dependiendo del fármaco y va desde 1-5 por cada 10,000 pacientes en tratamiento con anti-convulsivantes, y parece ser más alta entre los pacientes que reciben lamotrigina (1/300 adultos y 1/100 niños).^{3,4} Estudios farmacológicos han encontrado una asociación entre algunos haplotipos HLA y la susceptibilidad para presentar síndrome DRESS. Se cree que la respuesta inmune específica al medicamento y la reactivación de la infección por virus del Epstein Barr, así como herpesvirus 6 y 7 son factores que contribuyen a la patogénesis del síndrome DRESS.⁵ Las reacciones de hipersensibilidad a fármacos antiepilépticos aromáticos, como la lamotrigina, parecen tener una etiología inmune: bioactivación, la desintoxicación, procesamiento y presentación de antígenos al sistema inmune, y la consiguiente formación de anticuerpos y de células T inmunes. Otra teoría consiste en la formación de metabolitos tóxicos. Los agentes antiepilépticos aromáticos son metabolizados por el citocromo P-450 a un metabolito óxido areno; éstos suelen ser desintoxicados por la enzima hidrolasa epóxido, que puede estar ausente o mutada en personas que desarrollan el síndrome de DRESS.⁴ Entre los factores de riesgo potenciales para el desarrollo de rash en pacientes bajo tratamiento con lamotrigina se encuentra la coadministración con Valproato.

En la mayoría de los pacientes la reacción comienza de dos a seis semanas después de iniciar el medicamento causal. Los síntomas asociados más comunes son fiebre de 38 a 40°C, malestar general, linfadenopatía y rash cutáneo; sin embargo, la ausencia de alguno de estos síntomas, incluso el rash, no excluyen el diagnóstico; la fiebre puede ser muy alta, confundiendo con enfermedades infecciosas.⁶ El rash cutáneo es de tipo morbiliforme, confluyente, en ocasiones con presencia de pústulas, ampollas que tienden a progresar a dermatitis exfoliativa en algunos pacientes. La incidencia de rash es más frecuente en pacientes pediátricos.⁷ Las lesiones en piel generalmente resuelven dentro de las primeras seis a nueve semanas después de retirar en fármaco causal. Algunos síntomas sistémicos se presentan según el órgano afectado. Las anomalías hematológicas incluyen leucocitosis con eosinofilia (>700/microL) y la presencia de linfocitos atípicos. La afección hepática ocurre en 60-80% de los pacientes, siendo también frecuente el involucro de otros órganos como pulmón (neumonitis intersticial) y riñón (nefritis tubulointersticial).

El diagnóstico de DRESS se basa en los criterios establecidos por el Registro Europeo de Reacciones Adversas Cutáneas Severas (RegiSCAR), entre los que se encuentran fiebre, linfadenopatía, eosinofilia, linfocitos atípicos, rash característico, biopsia de piel, duración de la enfermedad, descarte de otras causas de los síntomas e involucro de otros órganos. Los hallazgos histopatológicos en biopsias de piel revelan espongirosis, acantosis, vacuolización de interfase, infiltrado linfocítico de predominio perivascular, presencia de eosinófilos y edema de la dermis.⁸

El diagnóstico diferencial se debe hacer con otras reacciones cutáneas severas como síndrome de Stevens-Johnson/NET, infecciones virales y bacterianas, síndrome hipereosinofílico, linfoma cutáneo y enfermedades autoinmunes que involucran el tejido conectivo.

La base del tratamiento de los pacientes con DRESS es la identificación y suspensión del fármaco causal. Los pacientes sin evidencia de afección renal o pulmonar, y aquellos con elevación leve de las transaminasas hepáticas (<3 veces el límite superior de lo normal) pueden recibir tratamiento de soporte y sintomático con emolientes y corticoesteroides tópicos. Para los pacientes con nefritis intersticial o neumonitis intersticial se pueden utilizar esteroides sistémicos como prednisona a dosis de 0.5 a 2 mg/kg por día hasta que se logre la mejoría clínica y se normalicen los parámetros de laboratorio. El uso de inmunoglobulinas intravenosas ha mostrado beneficio en algunos pacientes con síndrome DRESS; sin embargo, no se recomienda actualmente por falta de evidencia suficiente.⁹

En cuanto a pronóstico, la mayoría de los pacientes con DRESS se recuperan por completo en semanas o meses después de suspender el fármaco causal, con una tasa de mortalidad de 5-10%; sin embargo, es frecuente la presencia de recaídas con la introducción de nuevos fármacos, sobre todo betalactámicos o fármacos estructuralmente relacionados con el fármaco causal.

La sospecha clínica, el diagnóstico oportuno y la suspensión inmediata del fármaco en cuestión, fueron factores clave en la resolución de la patología de esta paciente. En su caso no se presentaron alteraciones en la función hepática y renal, lo que le confirió mejor pronós-

tico. Nos pareció relevante reportar este caso clínico para reforzar la asociación que se ha descrito de lamotrigina y síndrome de DRESS, y como recordatorio a la comunidad médica de que los fármacos que utilizamos no son inocuos y es nuestra responsabilidad conocer y saber manejar las reacciones asociadas a los mismos.

REFERENCIAS

1. Cacoub P, Musette P, Descamps V, Meyer O, Speirs C, Finzi L, et al. The DRESS syndrome: a literature review. *Am J Med* 2011; 124:588-97.
2. Kumari R, Timshina DK, Thappa DM. Drug hypersensitivity syndrome. *Indian J Dermatol Venereol Leprol* 2011; 77:7-15.
3. Mackool BT, Goverman J, Nazarian R. Case 14-2012: A 43-Year-Old Woman with Fever and a Generalized Rash. *N Engl J Med* 2012; 366: 1825-34.
4. Naveen KN, Ravindra MS, Pai VV, Rai V, Athanikar SB, Girish M. Lamotrigine induced DRESS syndrome. *Indian J Pharmacol* 2012; 44: 798-800.
5. Descamps V, Valance A, Edlinger C, Fillet AM, Grossin M, Lebrun-Vignes B, et al. Association of human herpesvirus 6 infection with drug reaction with eosinophilia and systemic symptoms. *Arch Dermatol* 2001; 137: 301-4.
6. Bakker CV, Noordhoek V, Van Praag MCG. Lamotrigine Hypersensitivity Syndrome and Spiking Fever. *Indian J Dermatol* 2012; 57: 504.
7. Ginory A, Chaney-Catchpole M, Demetree JM, Mayol-Sabatier LM, Nguyen M. Drug Reaction With Eosinophilia and Systemic Symptoms (DRESS) in an Adolescent Treated With Lamotrigine. *J Pediatr Pharmacol Ther* 2013; 18: 236-40.
8. Chi MH, Hui RC, Yang CH, Lin JY, Lin YT, Ho HC, et al. Histopathological analysis and clinical correlation of drug reaction with eosinophilia and systemic symptoms (DRESS). *Br J Dermatol* 2014; 170: 866-73.
9. Joly P, Janela B, Tetart F, Rogez S, Picard D, D'Incan M, et al. Poor benefit/risk balance of intravenous immunoglobulins in DRESS. *Arch Dermatol* 2012; 148: 543-4.