

Sigmoidectomía laparoscópica con anastomosis primaria por perforación colónica por cuerpo extraño

Mario Andrés González-Chávez,^{*,**} Andrés Gabriel Salas-García,^{*,**} Ayhdé Grajeda-Gómez,^{*,***}
María José Robles-Menchero,^{*,***} Claudia Alejandra Martínez-Miranda,^{*,**} Ricardo Ray Huacuja-Blanco,^{*,**}
Alejandro Díaz-Girón-Gidi,^{*,**} José Manuel Correa-Rovelo,^{*,**} Pablo Andrade Martínez-Garza,^{*}
Luis Pablo Alessio Robles-Landa^{*,**}

RESUMEN

La ingesta accidental de cuerpos extraños es un problema común en la población, la mayoría de los objetos pasan a través del tracto gastrointestinal de forma desapercibida, y tan sólo en 1% de los casos pueden causar complicaciones como abdomen agudo por una perforación intestinal. Estas perforaciones ocurren con mayor frecuencia en los ángulos y estrecheces anatómicas como el píloro, íleon distal, la válvula ileocecal o en la unión rectosigmoidea. La presentación clínica es variada y dependerá del sitio anatómico de la lesión, del compromiso de los órganos adyacentes y del tiempo de evolución. Es una urgencia quirúrgica que requiere de un diagnóstico temprano y un manejo oportuno. Podría pensarse que para la mayoría de los pacientes el abordaje quirúrgico predilecto es la laparotomía exploradora, ya que permite la valoración completa de la cavidad abdominal. Sin embargo, el abordaje laparoscópico ha ganado lugar para este tipo de patología en particular. Mediante el cierre primario o la resección del segmento afectado y anastomosis primaria se logra un control inicial de la perforación. A continuación se presenta un caso clínico de perforación intestinal por hueso de pollo tratado en el Hospital Médica Sur. Se trata de un paciente masculino de 56 años de edad que se presentó al Servicio de Urgencias con dolor abdominal de tipo cólico que inició en hipogastrio y posteriormente se irradió a todo el abdomen, acompañándose de náusea. Tras interconsultar con el Servicio de Cirugía General se integró el diagnóstico de abdomen agudo por perforación de sigmoides por cuerpo extraño.

Palabras clave. Perforación intestinal. Cuerpo extraño. Laparoscopia diagnóstica. Sigmoidectomía. Ileostomía de protección.

ABSTRACT

The accidental ingestion of foreign bodies is a common problem. The majority of the ingested objects pass through the gastrointestinal tract unnoticed and only 1% of the cases might cause complications such as acute abdomen secondary to an intestinal perforation. This type of complication commonly occurs in anatomic structures such as the pylorus, distal ileum, ileocecal valve or rectosigmoid union. There are different clinical scenarios depending on the injured anatomical site, engagement of the adjacent organs and the time of evolution. It is a surgical emergency which requires a quick diagnosis and an immediate surgical treatment, it might be thought that for the vast majority of the patients, the best surgical approach is the exploratory laparotomy, which allows complete assessment of the abdominal cavity. However, the laparoscopic approach has gained place for this type of pathology in particular. An initial control of the perforation can be achieved through primary closure or resection of the affected segment and anastomosis. In the following paper, a clinical case of intestinal perforation by a chicken bone treated at Médica Sur Hospital is presented: A 56 year old man arrives to the emergency room with colicky type abdominal pain localized in hypogastric region and irradiated to the whole abdomen accompanied by nausea. After having consulted with the General Surgery Service, the diagnosis of acute abdomen secondary to sigmoid perforation by a foreign body has made.

Key words. Intestinal perforation. Foreign body. Diagnostic laparoscopy. Sigmoidectomy. Protective ileostomy.

* Cirugía General, Fundación Clínica Médica Sur. ** Facultad Mexicana de Medicina, Universidad La Salle.

*** Escuela de Medicina, Universidad Panamericana.

Correspondencia:

Dr. Mario Andrés González-Chávez

Residente de tercer año, Cirugía General. Fundación Clínica Médica Sur. Facultad Mexicana de Medicina, Universidad La Salle
Puente de Piedra, Núm. 150. Col. Toriello Guerra. C.P. 14050, México, D.F.

Correo electrónico: medicina00@gmail.com

CASO CLÍNICO

Hombre de 56 años de edad que se presentó al Servicio de Urgencias con historia de un día de evolución con dolor abdominal escala numérica análoga (ENA) 3/10 que progresó en severidad hasta ENA 10/10, de tipo cólico con predominio en hipogastrio y eventual irradiación a todo el abdomen, acompañado de náusea. El dolor fue descrito como continuo sin exacerbantes ni atenuantes a pesar de la ingesta de butilhioscina y bromuro de pinaverio/dimeticona. Presentó distensión abdominal y una evacuación de escasa cantidad sin presencia de moco o sangre. Posteriormente presentó constipación y obstipación. No refirió fiebre, sensación de alza térmica, sintomatología urinaria, ni vómito.

El paciente no tenía antecedentes heredofamiliares de importancia. Contaba con el diagnóstico de enfermedad por reflujo gastroesofágico en tratamiento con pantoprazol. No tenía historia de intervenciones quirúrgicas abdominales. El examen físico no reveló alteración en los signos vitales. La exploración abdominal mostró un abdomen distendido, peristalsis hipoactiva, sin hiperestesia ni hiperbaralgia, poco depresible y doloroso a la palpación media y profunda de manera generalizada. Rebote positivo y resistencia muscular en hemiabdomen inferior. Percusión timpánica y dolorosa. Se realizaron estudios de laboratorio que revelaron elevación en la cuenta leucocitaria hasta 15,600 μ L y neutrofilia de 13,400 μ L. Se observó alteración electrolítica en K (3.23 mmol/L), CO_2 (20 mmol/L), P (1.73 mmol/L) y Na^+ en niveles limítrofes (136 mmol/L).

Por la ambigüedad del interrogatorio y cuadro clínico se solicitó TAC simple de abdomen (Figuras 1 y 2) en la cual se reportó inflamación de la grasa perisigmoidea, sigmoides redundante, imagen hiperdensa de 4 cm x 4 mm,

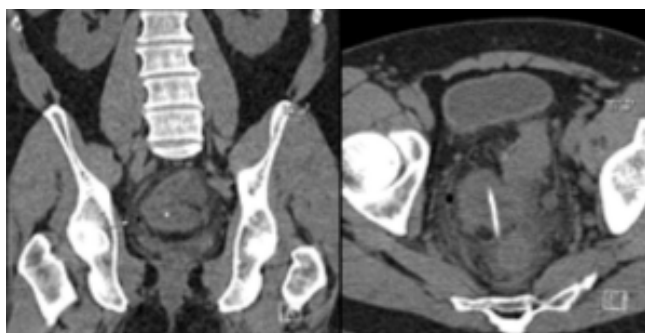


Figura 1. TC de abdomen en fase simple en corte coronal que demuestra neumoperitoneo y estriación de la grasa perirrectal sugestiva de plastrón. En corte axial presencia de cuerpo extraño lineal con densidad de 400 UH de aproximadamente 4 cm x 4mm .

así como presencia de aire libre perisigmoideo. Apéndice de 1 cm de diámetro a nivel distal en contacto con proceso inflamatorio. Imágenes sigmoideas sugerentes de divertículos (Figuras 1 y 2).

Se interconsultó al Servicio de Cirugía General, que tras valorar al paciente integró el diagnóstico de abdomen agudo por perforación de sigmoides por cuerpo extraño. Por estos hallazgos se decidió intervenir quirúrgicamente. Se realizó laparoscopia diagnóstica en la cual se encontró peritonitis difusa con asas de intestino delgado eritematosas y natas fibrinopurulentas; reacción inflamatoria pélvica con absceso perirrectal que fue drenado y cuyo contenido se envió a cultivo. Se inició disección sigmoidea que mostró perforación en porción antecólica de aproximadamente 1-2 cm con exteriorización parcial de cuerpo extraño lineal (Figura 3), ligeramente curvo, café claro. Se realizó resección laparoscópica de sigmoides (Figura 4) y anastomosis término-terminal con engrapadora circular mecánica (Figura 5), colocación de drenaje

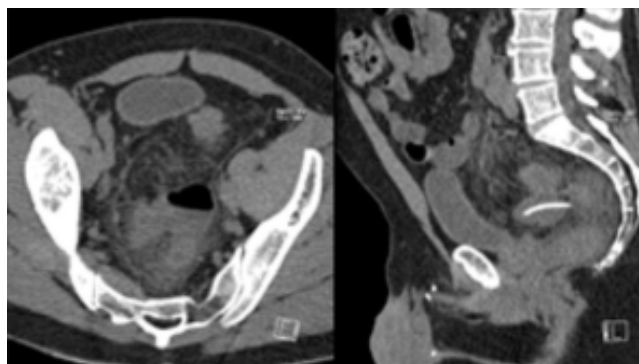


Figura 2. TC de abdomen en fase simple en cortes axial y sagital donde se observa formación de absceso perisigmoideo.

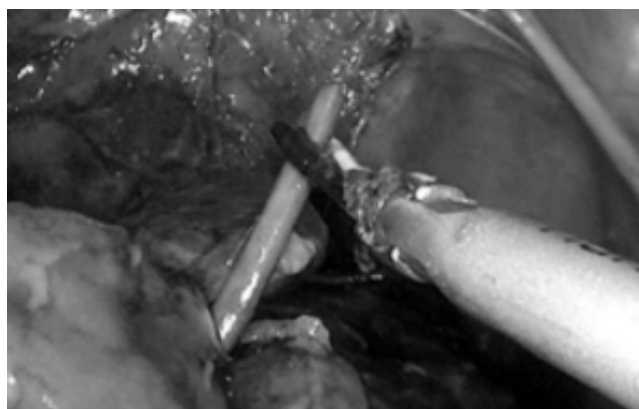


Figura 3. Extracción del cuerpo extraño (hueso de pollo) a través de la perforación que ocasionó.

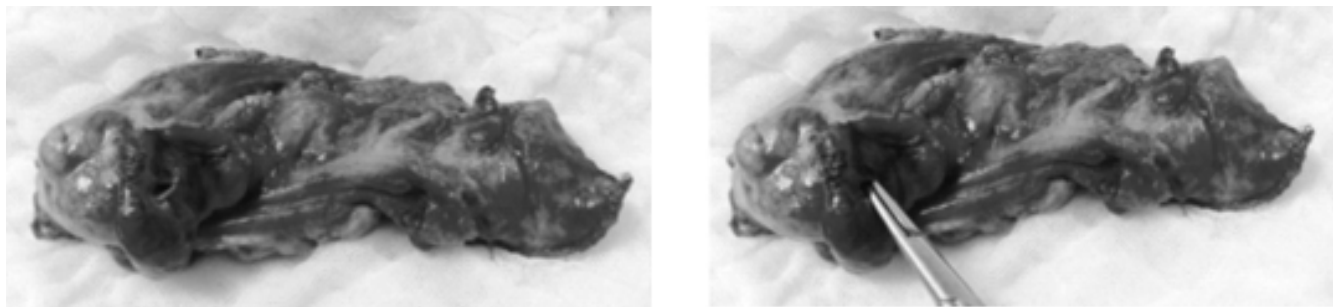


Figura 4. Sitio de perforación asociado a regiones necróticas y tejido inflamatorio.



Figura 5. Trócar entrando al anvil (5). Colorrecto anastomosis término-terminal mecánica.

tipo Jackson Prat e ileostomía en asa de protección. El apéndice se encontró intacto. Egresó hemodinámicamente estable y 72 h después decidió irse de alta voluntaria, en buenas condiciones generales. Los resultados del cultivo mostraron presencia de *Escherichia coli* multisensible y *Clostridium ramosum*.

DISCUSIÓN

La ingesta de cuerpos extraños es un problema clínico común, es causa de morbilidad y en raras ocasiones de mortalidad.¹ Puede ocurrir de manera accidental o voluntaria. En 80-90%² de los casos se ingiere el cuerpo extraño de forma desapercibida y transita por el tubo digestivo sin generar síntomas y/o complicaciones. Los objetos extraños que permanezcan en el tracto gastrointestinal pueden causar necrosis por presión (por ejemplo, los imanes), vólvulos, obstrucción, infección, perforación, hemorragia y/o formación de fístulas y abscesos. Los objetos ingeridos con mayor frecuencia, independientemente del grupo de edad, son las monedas, juguetes pequeños o partes de juguetes, alfileres o agujas, tornillos, pilas, joyas, palillos,

huesos o espinas.^{3,4} Específicamente en los adultos los cuerpos extraños más comúnmente ingeridos son: palillos y dentaduras.

Las indicaciones urgentes para la remoción endoscópica de un cuerpo extraño incluyen, entre otras: objetos puntiagudos (agujas, palillos, huesos, imperdibles, navajas de rasurar, etc.). Objetos que estén induciendo obstrucción esofágica (bolo alimenticio) y objetos que incluyan sustancias peligrosas (pilas de botón). La indicación para remoción endoscópica no urgente sería: la presencia de objetos romo, redondeados (botones, monedas, etc.).

Los objetos puntiagudos deben removerse antes de que pasen al estómago. Son peligrosos porque pueden causar compromiso de la vía aérea, 15 a 35% van a perforar el intestino, pueden provocar una fístula aórtica o traqueal, tamponade cardiaco, etc. Está indicada la cirugía si el paciente desarrolla síntomas de perforación o si el objeto no sale después de 72 h.

La mayoría de los objetos ingeridos no se impactan en la orofaringe, con excepción de los huesos de pollo o pescado. Se incrustan más fácilmente en la base de la lengua o seno piriforme. Se considera obstrucción si se presenta sialorrea o intolerancia a los líquidos. Un objeto no removido puede servir como nido para infección y formar un absceso retrofaríngeo.

El esófago presenta tres estrechamientos en donde potencialmente pueden quedarse atrapados los cuerpos extraños: el esfínter esofágico superior (músculo cricofaríngeo), el cruce de la aorta y el esfínter esofágico inferior. Además pueden existir anomalías estructurales y/o trastornos motores que pueden aumentar el riesgo de atrapamiento de los cuerpos extraños, tales como: membranas, anillos, estenosis, divertículos, tumores malignos, acalasia, espasmo esofágico difuso, etc.

Después de llegar al estómago un cuerpo extraño tiene más de 90% de posibilidades de continuar su camino hacia el intestino delgado. Los objetos de más de 2 cm de

diámetro tienen menos probabilidades de pasar el píloro y los objetos de más de 6 cm de diámetro pueden quedar atrapados tanto en el píloro como en el duodeno.

El manejo de los cuerpos extraños en estómago incluye endoscopia en paciente sintomático o con antecedente de ingerir objeto > 5 cm de longitud o > 5 cm de diámetro. Radiografías seriadas en objetos pequeños. Si el objeto permanece en el estómago más de siete días se debe remover. Las pilas alcalinas se deben remover si han pasado más 36-48 h en el estómago. Una vez que ha pasado el duodeno, el cuerpo extraño ya no puede alcanzarse por endoscopia, por lo que debe removerse quirúrgicamente.

Los objetos que llegan al intestino delgado, en ocasiones se ven obstaculizados por la válvula ileocecal. En raras ocasiones un cuerpo extraño puede quedar atrapado en un divertículo de Meckel.

El 45% de las perforaciones intestinales son debidas a objetos metálicos, 40% a pequeños huesos y 5% por mondadientes o astillas.¹ Según Piñero Madrona, *et al.*, las perforaciones intestinales son causadas con más frecuencia, por los fragmentos de hueso, seguidos por los palillos de dientes y las espinas de pescado. La perforación intestinal ocurre en menos de 10% de los casos;⁵ sin embargo, los cuerpos extraños estrechos y alargados son especialmente peligrosos, ya que pasan con dificultad a través de las curvaturas que hace el intestino, pudiéndose impactar en ellas, por lo que aumenta la probabilidad de perforación (15 a 35%).^{1,6,7} Los sitios de riesgo para que ocurra una perforación son las zonas de estrechez, angulación o los fondos de saco, las cuales pueden presentarse naturalmente, o bien, por adherencias generadas por procedimientos quirúrgicos previos. Los cuerpos extraños también pueden impactarse en zonas anatómicas tales como esfínteres esofágicos, píloro, duodeno, ligamento de Treitz, válvula ileocecal, ciego, apéndice, unión rectosigmoidea y ano.^{1,8} El 75-83% de las perforaciones intestinales ocurren en el área ileocecal, seguido del colon sigmoidees 23.8%.⁹ Esto es debido al cambio de dirección en el tránsito intestinal entre una parte móvil del mesocolon (íleon y colon sigmoidees) y una porción más o menos fija del retroperitoneo (ciego y recto).

Existen poblaciones que tienen mayor riesgo de ingestión accidental de cuerpos extraños como los niños, prisioneros, enfermos psiquiátricos, alcohólicos, ancianos, drogadictos, sujetos con edentulia o prótesis dentales, o bien, personas con discapacidad visual.^{8,10}

Según el sitio anatómico de la lesión, el compromiso de los órganos adyacentes y el tiempo de evolución, existen

diferentes formas de presentación clínica.⁸ Los pacientes pueden cursar con molestias abdominales inespecíficas, dolor abdominal y síndrome febril, náusea y vómito, diarreas de larga evolución, pérdida de peso, peritonitis focal o difusa, masas inflamatorias, oclusión intestinal, hemorragia digestiva, etc. Las perforaciones intestinales por cuerpo extraño a menudo imitan otras causas de abdomen agudo. Debido a la gran variedad de síntomas, el diagnóstico se vuelve difícil, aunado a que los pacientes no suelen relacionar sus síntomas con la ingestión de cuerpos extraños.^{11,12} Por lo general, por el tiempo desde la ingestión hasta la aparición de los síntomas los pacientes reciben diversos diagnósticos iniciales como peritonitis aguda, localizada o generalizada, secundaria a procesos como apendicitis o diverticulitis aguda, absceso intraabdominal o tumor de la pared abdominal.⁸

Las complicaciones son consecuencia del retardo en el diagnóstico, y por lo tanto, en el tratamiento; las más frecuentes de la perforación intestinal son: formación de absceso localizado, fístulas colorrectales, colovesicales o enterovasculares,¹³ masas, pseudotumores epiplóicos y bacteriemia.^{2,6,8}

La presentación clínica de una perforación intestinal puede ser aguda, subaguda o crónica. En reportes de caso se ha observado que las perforaciones que se localizan en estómago, duodeno o colon, con mayor frecuencia se presentan de manera insidiosa, mientras que las de yeyuno e íleon son agudas, y generalmente se acompañan de fiebre y neutrofilia.⁸

Cuando el cuadro de abdomen agudo no es claro existen múltiples alternativas de imagen, por ejemplo, la radiografía de tórax, en donde los hallazgos como el neumoperitoneo pueden sugerir indirectamente perforación de víscera hueca, o la TAC que es el método de elección y en algunos casos permite identificar la presencia, el sitio y la causa de la perforación intestinal.^{8,14} Los signos directos que sugieren perforación intestinal son extravasación del medio de contraste oral y engrosamiento de la pared intestinal; y los signos indirectos son infiltración de grasa, absceso o flemón subyacente al intestino, y obstrucción intestinal.^{8,12} Los estudios de imagen, como la TAC, pueden llevar a un diagnóstico correcto; sin embargo, en la mayoría de los pacientes el diagnóstico no está confirmado hasta que se realiza una exploración quirúrgica. El ultrasonido al igual que la TAC puede identificar objetos radiolúcidos, así como abscesos por perforación.

En 30% de los casos la radiografía de tórax puede evidenciar neumoperitoneo, mientras que la TAC demuestra aire libre en 100% de los casos. La presencia de aire libre en cavidad abdominal varía dependiendo el sitio de

perforación, ya que el grado de compactación del objeto extraño en la pared intestinal es progresivo, permitiendo que se recubra con fibrina, asas intestinales adyacentes y epiplones.⁸

La reanimación hidroelectrolítica en estos pacientes es fundamental desde su ingreso. La primera reacción del peritoneo es la hiperemia, y el incremento del exudado y de los fagocitos, se liberan citocinas (IL-1, IL-6, factor de necrosis tumoral, leucotrienos y factor activador de plaquetas, entre otras), lo que incrementa la respuesta inflamatoria, favoreciendo un tercer espacio intraabdominal y disminuyendo el componente intravascular, repercutiendo en la precarga, el gasto cardiaco y la filtración glomerular. La liberación de catecolaminas y el incremento de la secreción de hormonas pueden condicionar la alteración hemodinámica.⁸

La perforación puede contenerse, controlarse y delimitarse mediante mecanismos de defensa peritoneal y formar un plastrón. La otra posibilidad es que se presente peritonitis secundaria a perforación. Los gérmenes que con frecuencia se encuentran son *E. coli*, *Streptococcus*, *Enterobacter* spp., *Klebsiella* spp., *Enterococcus* spp., *Pseudomonas aeruginosa*, *Proteus* spp., *Staphylococcus aureus* y *S. epidermidis*. Por lo que el tratamiento antibiótico debe iniciarse antes de la cirugía, continuarse y modificarse de acuerdo con los resultados de los cultivos.^{8,15,16}

De 80-90% de los casos de ingestión de cuerpos extraños progresan espontáneamente y son expulsados de cuatro a cinco días después de su ingesta, 10 a 20% requieren endoscopia, y sólo 1% requiere de intervención quirúrgica para su extracción.¹¹ La cirugía sólo se reserva para aquellos casos en los que aparece alguna complicación: dolor abdominal recurrente, obstrucción intestinal, hemorragia, signos de perforación o peritonitis.¹⁷

Podría pensarse que para la mayoría de los pacientes, el abordaje quirúrgico predilecto es la laparotomía exploradora, ya que permite una valoración completa de la cavidad abdominal. Existen tres principios básicos que deben llevarse a cabo durante la intervención: control del foco de infección, reducción de la contaminación bacteriana y prevención de la infección persistente o recurrente. El control inicial del sitio de perforación se realiza mediante el cierre primario o mediante la resección del segmento afectado y anastomosis primaria. En circunstancias excepcionales (necrosis, contaminación significativa y/o formación de abscesos) se recomienda la resección y el desvío temporal mediante un estoma.^{17,18} Esto depende de las características locales, de la vitalidad del tejido comprometido⁸ y de las condiciones generales del paciente. Sin embargo, en la literatura hay varios casos

de perforación intestinal por cuerpo extraño que fueron manejados mediante abordaje laparoscópico. La laparoscopia permite a los cirujanos la capacidad de explorar toda la cavidad abdominal y evitar una laparotomía formal y sus riesgos de morbilidad asociados. En el abordaje laparoscópico se coloca un puerto periumbilical mediante la técnica cerrada o abierta de Hasson. Los puertos adicionales se colocan de acuerdo con la sospecha del sitio de perforación, para permitir fácil triangulación que aumente la exposición y facilite la reparación.

En lesiones colónicas se recomienda la resección anatómica del segmento afectado, ya sea por hemicolectomía derecha con ileostomía y fístula mucosa-mucosa, o bien, íleo-transverso anastomosis primaria, o en caso de perforación de colon izquierdo o recto se lleva a cabo el procedimiento de Hartmann,⁹ controlando el foco infeccioso, para meses después restituir el tránsito intestinal,^{8,19,20} o bien, colorrecto anastomosis primaria.

Las medidas de soporte hídrico, antibiótico y vasopresor, acompañadas de una temprana intervención quirúrgica, control y seguimiento postoperatorio estricto, son vitales para la pronta resolución de la causa desencadenante, y así prevenir que se desarrollen complicaciones como sepsis, choque séptico, falla orgánica múltiple, etc.⁸

CONCLUSIONES

La ingestión de un cuerpo extraño se realiza de forma involuntaria durante las comidas, la mayoría de las veces atraviesa el tracto gastrointestinal sin provocar daño. En un bajo porcentaje, tan sólo 1% puede producir perforación de la luz gastrointestinal, como en el caso que se reportó previamente.

Este acontecimiento es más común en niños, ancianos o personas con problemas bucodentales, y ocurre con mayor frecuencia en la región ileocecal y el recto sigmoide por el estrechamiento y la angulación.

La conducta terapéutica depende de la localización de la lesión y las condiciones generales y locales. La cirugía se reserva para aquellos casos en los que aparece alguna complicación.

Nuestro grupo propone que puede realizarse laparoscopia diagnóstica en cualquier paciente que se presente con abdomen agudo, y en el que se determine la necesidad de una intervención quirúrgica, siempre y cuando no existan contraindicaciones para el abordaje laparoscópico. Hoy en día, la laparoscopia es resolutive en gran parte de los casos, actualmente pueden abordarse por mínima invasión escenarios clínicos que se consideraban indica-

ción absoluta de laparotomía. La tendencia en cirugía es ser menos invasivos cada vez.

REFERENCIAS

- Rodríguez J, Farrés R, Codina A, Olivet F, Pont Valles J, Gironés J, Roig J. Perforaciones Intestinales causadas por cuerpos extraños. *Cirugía Española* 2001; 69: 504-6.
- Adulf H. Anal pain secondary to swallowed bone. *Ghana Medical Journal* 2006; 40(1): 31-2.
- Rodas J, Frachi F, Gutierrez T. Perforación de colon sigmoides por ingestión de cuerpo extraño. *Rev Cir Parag* 2012; 36(2): 23-4.
- Rojas E. Cuerpos extraños en el tracto digestivo. Manual de Urgencias en MI. Ediciones Acta Médica; 2007.
- Ochoa LM, González MD, Caparrós R, Narbona B. Absceso subfrénico tras ingestión de cuerpo extraño. Tratamiento quirúrgico. *Cir Esp* 1999; 66: 361-2.
- Son Chung Y, Woo Chung Y, Mi Yoon S, Kim M, Oh Kim K, Hee Park C, Hahn T (n. d.). Toothpick impaction with sigmoid colon pseudodiverticulum formation successfully treated colonoscopy. *World J Gastroenterol* 2008; 14(6): 948-50.
- Webb WA. Management of foreign bodies of the upper gastrointestinal tract. *Gastroenterology* 1988; 94: 204-16
- Barragán C, Rueda J, Espitia E, Uriza L, Rosselli D. Perforación intestinal por espina de pescado, revisión de la literatura científica y presentación de dos casos. *Revista Colombiana de Cirugía* 2012; 27: 79-84.
- Arif Hussain Sarmast, Hakim Irfan Showkat, Asim Mushtaq Patloo, Fazl Q Parray, Rubina Lone, Khurshid Alam Wani. Gastrointestinal Tract Perforations Due to Ingested Foreign Bodies; A review of 21 cases. *BJMP* 2012; 5(3): a529.
- Sandeep Joglekar, Iqbal Rajput, Sachin Kamat, Sarah Downey. Sigmoid perforation caused by an ingested chicken bone presenting as right iliac fossa pain mimicking appendicitis: a case report. *Journal of Medical Case Reports* 2009; 3: 7385.
- Sheng Der Hsu, De Chuan Chan, Yao Chi Liu. Small bowel perforation caused by fish bone. *World J Gastroenterol* 2005; 11(12): 1884-5.
- Rasheed A, Deshpande V, Slanetz P. Colonic Perforation by Ingested Chicken Bone. *Am J Roentgenol* 2001: 176.
- Read TE, Jacono F, Prakash C. Coloenteric fistula from chicken bone perforation of the sigmoid colon. *Surgery* 1999; 125: 345-56.
- Imuta M, Awai K, Nakayama Y, Murata Y, Asao C, Matsukawa T, et al. Multidetector CT findings suggesting a perforation site in the gastrointestinal tract: Analysis in surgically confirmed 155 patients. *Radiat Med* 2007; 25(3); 113-8.
- Goh BK, Chow PK, Quah HM, Ong HS, Eu KW, Ooi LL, et al. Perforation of the gastrointestinal tract secondary to ingestion of foreign bodies. *World J Surg* 2006; 30: 372-7.
- Ordoñez CA, Puyana JC. Management of peritonitis in the critically ill patient. *Surg Clin North Am* 2006; 86: 1323-49.
- Alonso-Gomez S, Rubio-Gonzalez E, Donat-Garrido M, Lopez-Espadas M, Solís-Herruzo J, Moreno-Gonzalez E. Sigmoid colon perforation due to a foreign body ingestion. *Rev Esp Enferm Dig* 2012; 104: 90-1.
- Rodríguez-Hermosa JI, Codina-Cazador A, Sirvent JM, Martín A, Girones J, Garsot E. Surgically treated perforations of the gastrointestinal tract caused by ingested foreign bodies. *Colorectal Dis* 2008; 10: 701-7.
- Myers E, Hurley M, O'Sullivan GC. Laparoscopic peritoneal lavage for generalized peritonitis due to perforated diverticulitis. *Br J Surg* 2008; 95: 97-101.
- Frederic B, Karine P, Caroline M, Emergency laparoscopic management of perforated sigmoid diverticulitis: A promising alternative to more radical procedures. *J Am Coll Surg* 2008; 206: 654-7.