

Neumotórax oculto. Una entidad frecuente y poco reconocida

Raúl Carrillo-Esper,* Jesús Ojino Sosa-García*

RESUMEN

El neumotórax es una complicación frecuente en el enfermo grave que puede poner en peligro la vida. El neumotórax oculto se define como aquel que no se observa en las radiografías simples de tórax pero que se puede diagnosticar fácilmente con ultrasonido pulmonar y/o tomografía computada de tórax. Puede evolucionar rápidamente a neumotórax a tensión sobre todo en enfermos en ventilación mecánica. Su incidencia es de 2 a 12% y se presenta tanto en enfermos no traumáticos como en aquellos con trauma de tórax. Se han descrito tres tipos de acuerdo con su tamaño y localización: minúsculos, anteriores y anterolaterales. Los pacientes con neumotórax oculto en ventilación con presión positiva pueden requerir de manejo con tubos pleurales.

Palabras clave. Neumotórax. Tórax. Ventilación con presión positiva. Toracotomía.

ABSTRACT

Pneumothorax is a frequent, life-threatening complication in critically ill patients. Occult pneumothorax has been defined as pneumothoraces seen on CT scans or chest ultrasound but not on routine chest radiographs and may rapidly progress to tension pneumothorax. The phenomenon of occult pneumothorax is well described in the literature with an incidence of between 2 and 12% in medical and trauma patients. There are three categories of occult pneumothorax based in size and location: minuscule, anterior and anterolateral. Patients with occult pneumothorax requiring positive pressure ventilation may be managed with tube thoracostomy.

Key words. Pneumothorax. Chest. Positive pressure ventilation. Thoracostomy.

INTRODUCCIÓN

El diagnóstico y abordaje terapéutico de la patología pleural es una de las actividades cotidianas en la Unidad de Terapia Intensiva (UTI). Dentro de éstas destaca el neumotórax por su elevada prevalencia e incidencia, que de no diagnosticarse y tratarse de manera temprana y oportuna, sobre todo en enfermos sedados y en ventilación mecánica con presión positiva, se asocia a una elevada morbilidad. El neumotórax oculto se define como aquel no identificado en una radiografía simple de tórax y que se diagnostica con tomografía axial computarizada de tórax y/o ultrasonido pulmonar, sobre todo en enfermos con trauma de tórax o cuando el neumotórax es secundario a barotrauma.¹⁻⁴

OBJETIVO Y JUSTIFICACIÓN

En la UTI de la Fundación Clínica Médica Sur se han tratado varios casos de neumotórax oculto, el cual tiene comportamiento y abordajes diagnóstico y terapéutico específicos, motivo por lo que se realizó esta revisión con el objetivo de analizar y describir los conceptos actuales relacionados con esta entidad.

MATERIAL Y MÉTODOS

Se realizó una revisión de la literatura de manera ordenada y sistemática en diversas bases de datos (PubMed, etc.) con las siguientes palabras: *pneumothorax*, *occult pneumothorax*, *chest ultrasound*, neumotórax, ultrasonido pulmonar, etc.

* Fundación Clínica Médica Sur.

Correspondencia:

Dr. Raúl Carrillo Esper

Unidad de Medicina Intensiva, Fundación Clínica Médica Sur

Puente de Piedra, Núm. 150. Col. Toriello Guerra, C.P. 14050, Deleg. Tlalpan, México, D.F., Tel.: 5424-7239.

Fisiopatología

El espacio pleural es el área entre la pleura parietal en la superficie interna de la pared torácica y la pleura visceral en la superficie externa del pulmón. El espacio normalmente contiene sólo un pequeño volumen de líquido que permite el movimiento entre una y otra capa. La pared torácica y el pulmón son elásticos por naturaleza.⁵⁻⁷ El espacio pleural tiene una presión subatmosférica o negativa. El peso de los pulmones tiende a hacer esta presión menos negativa en las áreas inferiores del pulmón. Si el espacio pleural se llega a comunicar con la atmósfera entonces la presión subatmosférica favorece la entrada de aire hacia el espacio pleural, el pulmón tiende a colapsarse y entonces se desarrolla el neumotórax.⁸

En la mayoría de las situaciones el paso del aire se limita por el cierre del defecto causante o por el equilibrio de la presión pleural con la atmosférica. La presión del neumotórax llega a ser superior a la atmosférica, esto sucede cuando el defecto en la pleura actúa como válvula permitiendo la entrada del aire pero no su salida. Esto también ocurre cuando el paciente es sometido a ventilación con presión positiva. La elevación de la presión intrapleural induce graves efectos hemodinámicos característicos del neumotórax a tensión⁹ (Figura 1).

En la UTI el neumotórax está relacionado a barotrauma secundario a la ventilación de pacientes con síndrome

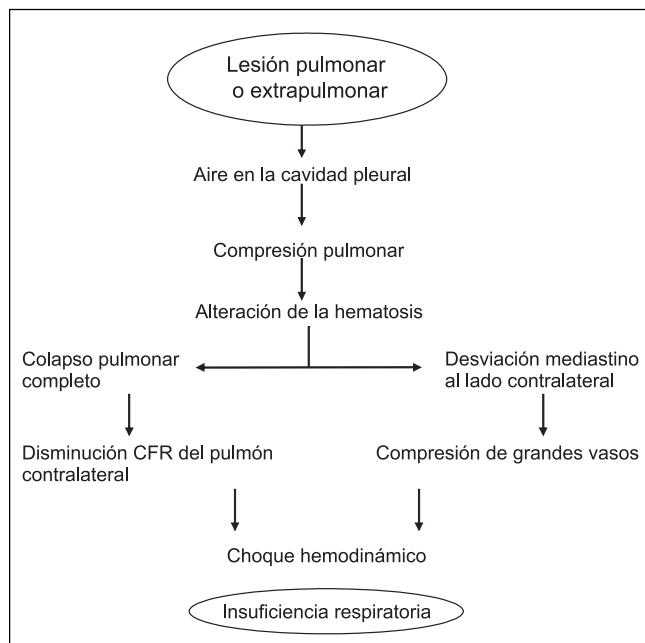


Figura 1. Fisiopatología de neumotórax a tensión.

de insuficiencia respiratoria aguda (SIRA), por tal motivo es importante describir el mecanismo de barotrauma asociado con SIRA. El SIRA es una enfermedad inflamatoria del pulmón, cuya causa principal es una respuesta inmune anormal, por lo común resultado de trauma severo e infección. Esto provoca cortocircuito pulmonar, disminución en la distensibilidad e infiltrados pulmonares. El SIRA tiende a causar atelectasias y pérdida del volumen pulmonar en las zonas basales.¹⁰ La ventilación mecánica asistida es fundamental en el manejo del SIRA, pero si no se emplea de manera adecuada o la práctica personal inexperta y sin conocimientos en ventilación puede inducir diferentes patrones de lesión dentro de los que desatacan el barotrauma, volutrauma, biotrauma o atelectrauma. El proceso inicial en el barotrauma es la producción de enfisema intersticial perivascular.⁴ Cuando el gradiente de presión entre el alveolo y el intersticio excede un nivel crítico el alveolo se rompe y el aire entra en el intersticio. La presión en que esto ocurre es determinada por la intensidad de la inflamación y daño pulmonar.¹¹ La lesión puede ser producida por la enfermedad de base en proceso, la inflamación asociada con SIRA o la utilización de excesivos volúmenes residuales durante la ventilación. El efecto Maklin (descrito en 1939 por el Dr. Charles Maklin) explica la etiología de la fuga aérea hasta en 39% de los enfermos con trauma cerrado de tórax, el mecanismo fisiopatológico es la ruptura alveolar secundaria a gradientes de presión que condiciona fuga aérea al intersticio y linfáticos pulmonares (enfisema intersticial), el cual diseca a través de los septos interlobares adyacentes a los vasos sanguíneos y sistema bronquial hasta llegar al hilio y de ahí al mediastino y a otras regiones anatómicas.¹²

El aire fugado del alveolo lesionado diseca entre las paredes vasculares adyacentes y los septos interlobulillares hasta el hilio resultando en neumomediastino. Múltiples áreas de ruptura son necesarias para producir enfisema clínicamente significativo; sin embargo, una vez que el proceso ocurre, el aire continúa fluyendo hacia el mediastino, en tanto la presión inspiratoria continúa alta. Asimismo, también se puede extender este aire entre el tejido conectivo perivascular adyacente hacia el cuello, retroperitoneo, peritoneo y tejidos subcutáneos. El enfisema subcutáneo correlaciona con barotrauma y neumotórax significativo. Las altas presiones pulmonares generadas por la ventilación mecánica pueden fácilmente causar neumotórax a tensión y producir efectos hemodinámicos que llegan a ser fatales. El movimiento proximal del aire desde la ruptura alveolar a través del hilio pulmonar es también un importante mecanismo en el barotrauma causado por otros procesos patológicos, por ejemplo: herida

por arma de fuego, ventilación con presión positiva y la rápida desaceleración asociada al trauma.^{13,14}

DIAGNÓSTICO

Clínico

Los síntomas dependen de la reserva respiratoria del paciente y el tamaño del neumotórax. Debido a que la mayoría son pequeños y suceden en pacientes sin patología pulmonar previa pueden no provocar disnea debido a la reserva funcional del paciente. En especial se debe sospechar en pacientes con enfermedades pulmonares crónicas que presenten datos clínicos de dificultad respiratoria. Se estima que en 5-10% de los casos sería asintomático. El síntoma más frecuente es dolor en la región torácica lateral que se puede irradiar al resto del tórax y al cuello. El dolor es intenso, de carácter punzante y de inicio agudo, con duración variable; se incrementa con la tos y movimientos respiratorios profundos, aliviándose con la respiración superficial e inmovilización. En algunos casos se presentan manifestaciones vegetativas (sudoración, taquicardia, palidez) u otro tipo de síntomas con tos seca, hemoptisis, síncope y debilidad de miembros superiores. En enfermos graves que se encuentran intubados, en ventilación mecánica y bajo sedación no es posible obtener la sintomatología y la signología clínica del síndrome de neumotórax también se altera, por lo que el diagnóstico se basa en la elevada sospecha clínica, sobre todo si existen factores de riesgo como son una mala técnica ventilatoria, alteraciones en la dinámica de la respiración fuera de proporción al cuadro, incremento en las presiones de vía aérea, hipoxemia y deterioro hemodinámico inexplicable.^{15,16}

Imagen

- **Radiografía simple de tórax.** Las radiografías portátiles tomadas a los enfermos graves pueden no ser convenientes para diagnosticar el neumotórax oculto, ya que el diagnóstico depende de la cantidad de aire pleural y su localización, la fase del ciclo respiratorio cuando se tomó, los artefactos y las imágenes compuestas que se presentan. En la posición supina el aire libre en el espacio pleural se distribuye en la región anterior, y la proyección habitual en supino no puede detectar el neumotórax, lo que es una gran limitante. La radiografía posteroanterior y lateral de tórax suele confirmar el diagnóstico al identificar la línea del margen de la pleura visceral, separada de la pleura parietal; entre ambas existe un espacio aéreo hiperclaro sin

trama vascular, de manera que el pulmón adyacente se observa más denso al permanecer parcialmente colapsado, pero este tipo de proyecciones son difíciles de obtener en la UTI. De esta manera las radiografías de tórax convencionales tomadas en proyección anteroposterior en la UTI tienen una baja sensibilidad para la detección de neumotórax oculto.¹⁷

- **Ultrasonido pulmonar.** El ultrasonido pulmonar es una nueva técnica propuesta en el tratamiento de neumotórax oculto. El ultrasonido pulmonar es un estudio dinámico comparado con la TAC, la cual es estática; el aire en el espacio pleural, las colecciones en las regiones paracardiacas y en los ángulos costodiafragmáticos son visibles con este método, la determinación del tamaño del neumotórax es importante en marcar la conducta terapéutica. El ultrasonido no detecta dos de 25 neumotórax, sobre todo cuando están localizados en la región paracardiacca derecha. El ultrasonido puede diagnosticar neumotórax pequeños y anteriores que no son visibles en radiografías de tórax (Figura 2). Su sensibilidad y especificidad para el diagnóstico de neumotórax es de 92 y 94%, respectivamente.^{17,18} El algoritmo para el diagnóstico de neumotórax basado en ultrasonido pulmonar se muestra en la figura 3.
- **Tomografía computada de tórax.** La tomografía axial computada es el estándar de oro para el diagnóstico del neumotórax oculto. Con base en el tamaño y localización evaluados por tomografía se desarrolló la clasificación de Wolfman. De acuerdo con ésta, los neumotórax ocultos se clasifican en minúsculos, anteriores y anterolaterales.¹⁸

Los neumotórax minúsculos se caracterizan por una pequeña colección de aire de 1 cm de grosor y vista en no más de cuatro cortes topográficos continuos. Los neumotórax anteriores se observan como una colección de aire pleural > 1 cm localizado anteriormente y que no se extienden más de la mitad de la línea coronal (línea definida como la que divide al tórax en dos mitades iguales: anterior y posterior). El neumotórax anterolateral es aquel donde el aire pleural se extiende a todo lo largo de la pleura¹⁹ (Figura 4).

Se estima que de 29 a 71% de los neumotórax visualizados por TAC no son identificadas por placa de tórax^{19,20} (Figura 5).

TRATAMIENTO

El abordaje terapéutico para el manejo del neumotórax oculto se basa en el estado clínico del enfermo, las

manifestaciones de insuficiencia respiratoria, la necesidad de ventilación mecánica, el estado hemodinámico y el tamaño del neumotórax. A pacientes con manifestaciones de insuficiencia respiratoria, hipoxemia o signos compatibles con neumotórax a tensión se debe colocar un tubo de drenaje y/o una válvula de Hemlich. Algunos investigadores sugieren la colocación temprana de tubo de toracotomía en todos los pacientes que se anticipa serán sometidos a ventilación con presión positiva.²¹

La complicación más grave de cualquier neumotórax es el potencial desarrollo de un neumotórax a tensión, el cual conduciría rápidamente a la muerte. En pacientes con una pobre reserva pulmonar, un neumotórax en apariencia insignificante puede conducir a un deterioro hemodinámico importante que lleva al colapso y finalmente a la muerte. En caso de sospecha clínica de esta compli-

cación la evacuación del neumotórax no debe esperar a confirmación por imagenología, ya que la mortalidad se incrementa hasta cuatro veces. En pacientes con ventilación mecánica el manejo dependerá de la modalidad ventilatoria empleada y la extensión del neumotórax.^{22,23}

En general el tratamiento en pacientes con neumotórax oculto sin compromiso cardiopulmonar significativo no difiere al del neumotórax espontáneo. Las metas de tratamiento son eliminar el aire intrapleural, facilitar la recuperación de la pleura y prevenir la reaparición.

Los neumotórax ocultos < 3 cm se deben monitorizar estrechamente y apoyar con oxígeno suplementario. Si el neumotórax es > 3 cm y el enfermo requiere presiones inspiratorias y presiones positivas al final de la inspiración alta necesitará la colocación de tubo de toracotomía endopleural.²⁴

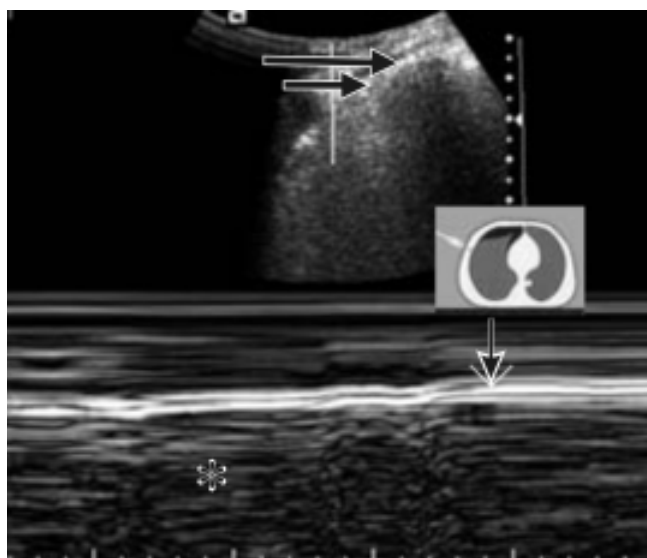


Figura 2. Ultrasonido pulmonar en neumotórax anterior oculto. Nótese la pérdida del movimiento pleural (flechas) y del signo de la estratósfera en el US modo M (asterisco).

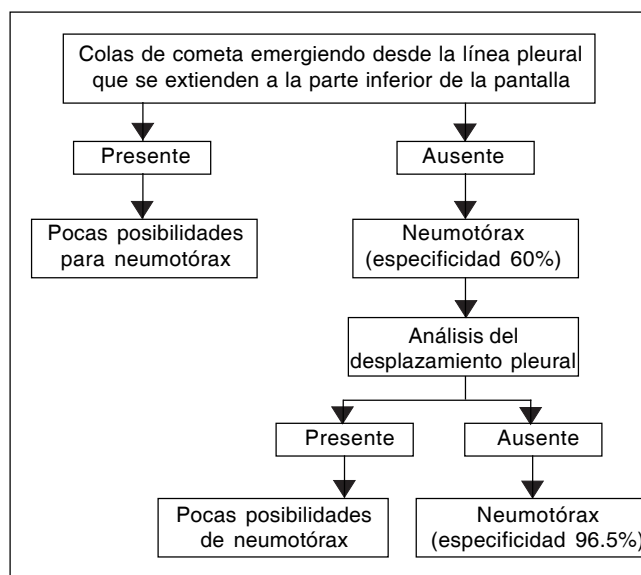


Figura 3. Algoritmo para el diagnóstico ultrasonográfico de neumotórax.

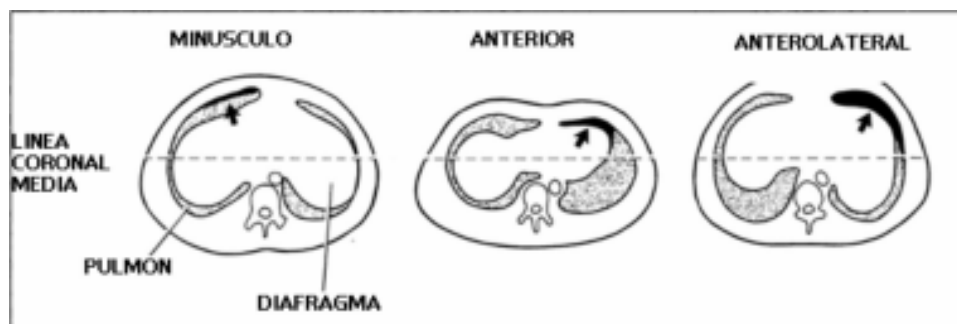


Figura 4. Clasificación anatómica de neumotórax oculto según Wolfman. Se muestran los diferentes tipos de acuerdo con su localización y extensión respecto a la línea coronal media.

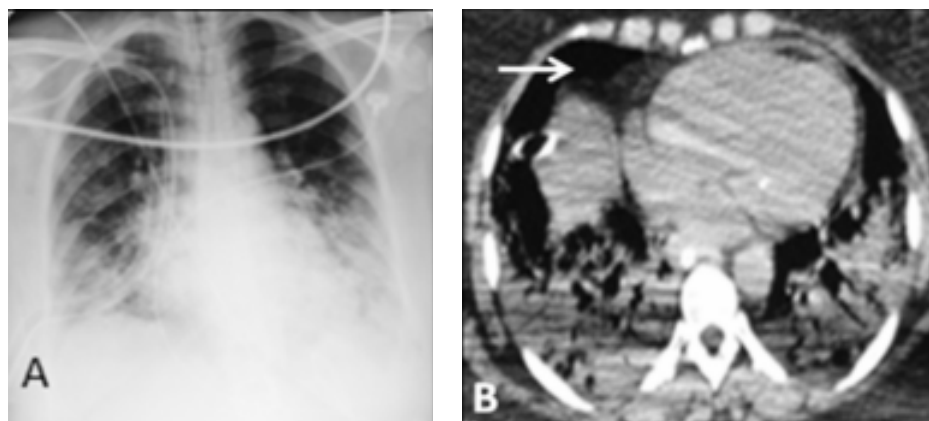


Figura 5. A. Radiografía de tórax AP en donde se observa condensación pulmonar bilateral, sin evidencia de neumotórax. B. TAC de tórax del mismo paciente. Se observa el neumotórax anterior (flecha) no evidenciado en el primer estudio.

CONCLUSIONES

El neumotórax oculto es una entidad que se presenta con frecuencia en la UTI y habitualmente se infradiagnostica con base en estudios radiológicos simples. La tomografía computada de tórax es el estudio ideal para su diagnóstico, pero recientemente el ultrasonido pulmonar ha mostrado tener una elevada sensibilidad y especificidad, mejor costo/efectividad, ventajas al realizarse a la cabecera del enfermo y no exponerlo a radiación, lo que con seguridad lo colocará como el estudio de elección para el diagnóstico de esta entidad.

REFERENCIAS

- Ball CG, Kirkparck AW, Laupland KV. Incidence, risk factors, and outcomes for occult pneumothoraces in victims of major trauma. *J Trauma* 2005; 59: 917-25.
- Wolfman NT, Myeres MS, Glausa SJ. Validity of CT classification in management of occult pneumothorax: A prospective study. *AJR* 1998; 171: 1317-23.
- Hamed SM, Evans D, Kortbeek JB, Canadian Trauma trials collaborative. Occult pneumothorax in the mechanically ventilated trauma patient. *Can J Surg* 2003; 46: 373-9.
- Macklin CC. Transport of air along sheaths of pulmonary blood vessels from alveoli to mediastinum: Clinical implications. *Arch Intern Med* 1939; 64: 913-26.
- West JB. Mechanics of breathing. In: West JB. *Respiratory physiology-the essentials*. Baltimore: Williams and Williams; 1995, p. 89-116.
- Luce M. Acute lung injury and the acute respiratory distress syndrome. *Crit Care Med* 1998; 26: 369-76.
- Gattinoni L, Pelosi P, Pesenti A. CT scan in ARDS: clinical and pathophysiological insights. *Acta Anaesthesiol Scand* 1991; 35(S95): 87-96.
- Macklin CC. Transport of air along sheaths of pulmonary blood vessels from alveoli to mediastinum. *Arch Intern Med* 1939; 64: 913-26.
- Manning HL. Peak airway pressure: why the fuss. *Chest* 1994; 105: 242-7.
- Fernandez E, Vazquez G. PEEP: more than just support? *Intensive Care Medicine* 1998; 24: 1-2.
- Hill SL, Edmisten T, Holtzman G, Wright A. The occult pneumothorax; and increasing diagnostic entity in trauma. *Am J Surg* 1999; 65: 254-8.
- Capellier G, Beuret P, Clement L. Oxygen tolerance in patients with acute respiratory failure. *Intensive Care Medicine* 1998; 24: 422-8.
- Maunder RJ, Pierson DJ, Hudson LD. Subcutaneous and mediastinal emphysema pathophysiology, diagnosis, and management. *Arch Intern Med* 1984; 144: 1447-53.
- Ross IB, Fleischer DM, Brown RA. Localized tension pneumothorax in patients with adult respiratory distress syndrome. *Can J Surg* 1994; 37: 415-9.
- Gilligan P, Hergarty D, Hassan T. The point of the needle. Occult pneumothorax: a review. *Emerg Med J* 2003; 20: 293-6.
- Soldati G, Testa A, Sher S. Occult traumatic pneumothorax diagnostic accuracy of Lung Ultrasonography in the emergency Department. *Chest* 2008; 133: 204-11.
- Carrillo ER, Leal PG, Carrillo CR, Carrillo CD. Ultrasonografía pulmonar en el enfermo grave. *Rev Invest Med Sur Mex* 2008; 15: 86-92.
- Collins JC, Levine G, Waxman K. Occult traumatic pneumothorax: Immediate tube thoracostomy versus expectant management. *Am J Surg* 1992; 58: 743-6.
- Henschke CI, Yankelevitz D, Wand A. Accuracy and efficacy of chest radiology in the intensive care unit. *Radiol Clin North* 1996; 34: 21-31.
- Carrillo ER, Contreras D. Neumotórax oculto. *Gac Med Mex* 2004; 140: 473-4.
- Neil T, Wolfman M. Validity of CT classification from management of occult pneumothorax. *AJR* 1998; 171: 1317-20.
- Gilligan P, Hergarty D, Hassan TB. The point of the needle. Occult pneumothorax: a review. *Emerg Med J* 2003; 20: 293-6.
- Wolfman N, Myers W, Glauser S. Validity of CT classification on management of occult pneumothorax: a prospective study. *American Roentgen Ray Society* 1998; 171: 1317-20.
- Baumann MH, Strange C. The Clinician's Perspective on Pneumothorax Management. *Chest* September 1997; 112: 822-8.