

# Certeza diagnóstica de la colposcopia, citología e histología de las lesiones intraepiteliales del cérvix

María Fabiola Sánchez Nava,\* Alma Karina Olivares Montano,\*\*  
Nilson Agustín Contreras Carreto,\*\*\* Martha María Díaz Suárez\*\*

## RESUMEN

**Introducción.** El cáncer cervicouterino es el segundo carcinoma más común en mujeres latinoamericanas y la segunda causa de muerte. En México, en la década pasada, se registraron 48,761 defunciones por esta causa. La infección por virus de papiloma humano es causa de la aparición de cáncer cervicouterino, ya que se ha identificado en 99.7% de los carcinomas cervicales. **Objetivo.** Determinar la certeza diagnóstica de la citología, colposcopia e histología para la detección de lesiones intraepiteliales cervicales. **Material y métodos.** Estudio descriptivo, retrospectivo, en una muestra de 673 pacientes atendidas por el Servicio de Patología del Hospital de la Mujer, Secretaría de Salud, en el periodo comprendido 1 de enero del 2010 hasta 31 de diciembre del 2011, se calcularon la sensibilidad, especificidad, valor predictivo positivo, valor predictivo negativo y certeza diagnóstica. **Resultados.** La citología-histología, sensibilidad 39%, especificidad 70%, valor predictivo positivo 86%, valor predictivo negativo 18%. La colposcopia e histología, sensibilidad 99%, especificidad 43%, valor predictivo positivo 89.9% y valor predictivo negativo 90%, certeza diagnóstica 44% para la citología y colposcopia 89%. **Conclusiones.** No existe un solo método diagnóstico (citología, colposcopia, incluso la biopsia guiada), que pueda realizar un diagnóstico exacto de lesión intraepitelial, pero una correlación mayor de 90% es bien aceptada.

**Palabras clave:** Colposcopia, citología, lesión intraepitelial.

## ABSTRACT

**Introduction.** Cervical cancer is the second most common cancer in Latin American women and the second cause of death. In Mexico in the past decade, 48,761 deaths were reported from this reason. Infection with human papillomavirus causes the appearance of cervical cancer, since it has identified in 99.7% of cervical carcinomas. **Objective.** Determine the diagnostic accuracy of cytology, colposcopy and histology for the detection of cervical intraepithelial lesions. **Material and methods.** Descriptive, retrospective and analytical study in a sample of 673 patients treated at the pathology service at the Women's Hospital, Ministry of Health from January 1st 2010 until December 31st 2011. The sensitivity, specificity, positive predictive value, negative predictive value and diagnostic accuracy were calculated. **Results.** The cytology-histology, sensitivity 39%, specificity 70%, positive predictive value 86%, negative predictive value 18%. Colposcopy and histology, sensitivity 99%, specificity 43%, positive predictive value 89.9% and negative predictive value 90%, diagnostic accuracy 44% for cytology and colposcopy 89%. **Conclusions.** There is not a single diagnostic method (cytology, colposcopy, including guided biopsy), which promotes an accurate diagnosis of intraepithelial lesions, but a correlation greater than 90% is well accepted.

**Key word:** Colposcopy, cytology, intraepithelial lesions.

## INTRODUCCIÓN

El cáncer cervicouterino (CaCu) es el segundo carcinoma más común y la segunda causa de muerte en mujeres

latinoamericanas. En México, en la década pasada, se registraron 48,761 defunciones por esta causa. El 74% son mujeres entre 30 a 64 años y continúa siendo una enfermedad asociada a la pobreza.<sup>1,2</sup> Debemos garantizar que

\* Servicio de Ginecología y Obstetricia. Hospital de la Mujer. Secretaría de Salud. México, DF.

\*\* Servicio de Anatomía Patológica. Hospital de la Mujer. Secretaría de Salud. México, DF.

\*\*\* Servicio de Medicina Interna. Hospital de la Mujer. Secretaría de Salud. México, DF.

Correspondencia:

Dra. Alma Karina Olivares Montano

Jefa del Departamento de Anatomía Patológica del Hospital de la Mujer. Secretaría de Salud y Profesor Adjunto de Posgrado en Citopatología. Facultad de Medicina. UNAM.

Prolongación Salvador Díaz Mirón No. 374. Col. Santo Tomás. Deleg. Miguel Hidalgo. C.P. 11340. México, D.F.

Correo electrónico: montanoakarina@hotmail.com

se detectarán todos los cánceres cervicales de manera oportuna. Para esto, existen varios métodos de tamizaje o detección, como la citología, la colposcopia y la detección de DNA del virus de papiloma humano (VPH). No existe la menor duda de la utilidad de la citología, la cual identifica dentro de la población en riesgo a las pacientes enfermas y las separa de aquéllas que no tienen enfermedad. La sensibilidad de la citología se ha reportado en 32.4-90%, pudiendo no detectarse neoplasias intraepiteliales de alto grado (LEIAG) o cáncer en más de 35% de los casos.<sup>3,4</sup> Pero el método no está exento de errores, por lo cual se producen falsos negativos (FN), de 5-10% hasta 35% que representan una de las mayores causas de fallo de los programas de detección oportuna.<sup>5,6</sup> Los falsos positivos (FP) son rápidamente identificados dado que se estudia a la paciente con colposcopia y biopsia y se define el tratamiento. Pero más graves son los FN que suponen una derrota del método y programa, dado que en el siguiente examen se detectará la patología en un estadio más avanzado. Por ello debemos incrementar los controles de calidad en dicho tamizaje.<sup>7</sup> La colposcopia es una técnica de países desarrollados que difícilmente se implementará de manera global, debido a su alto costo, requiere equipo especializado, entrenamiento médico y una evaluación por un patólogo. La colposcopia es la única capaz de evaluar el cérvix con patología premaligna avanzada (con ventaja topográfica), que si únicamente se detectaran a través de un Papanicolaou.<sup>8</sup> La especificidad de una colposcopia con toma de biopsia dirigida va de 90-98%, con una sensibilidad de 20-84%. La probabilidad de un tratamiento innecesario sería de 27% en pacientes con atipia de significado indeterminado (ASCUS) y 8% para pacientes con lesión intraepitelial de bajo grado (LEIBG), 10% para las portadoras de infección VPH con citología positiva y 16% para infección aislada por VPH.<sup>9,10</sup> La infección por VPH es un factor causal para la aparición de CaCu, ya que se ha identificado en 99.7% de los carcinomas cervicales.<sup>10</sup> Cuando se decide qué prueba de tamizaje utilizar, la especificidad es importante, porque las pruebas de baja especificidad son aplicadas en la población sana, con muy baja prevalencia de la enfermedad, lo cual resulta en una mayor proporción de falsos positivos. Las mujeres con resultados positivos de estos exámenes, usualmente son referidas a colposcopia y tratamiento basados en el resultado de las biopsias.<sup>9</sup> Los diagnósticos de biopsias se consideran siempre el estándar de oro en cualquier estudio de concordancia de una enfermedad, pero la interpretación subjetiva de la clasificación histológica es un gran obstáculo.<sup>9</sup>

## OBJETIVO

Determinar la certeza diagnóstica citohistológica y colpohistológica, así como determinar la sensibilidad, especificidad, VPP, VPN, FN y FP de la citología y colposcopia en lesiones intraepiteliales de cérvix.

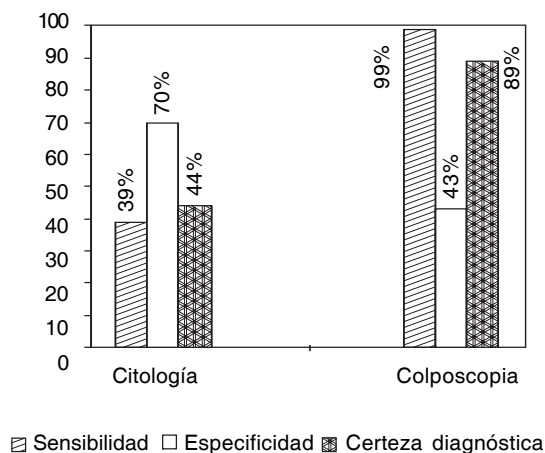
## MATERIAL Y MÉTODOS

Estudio descriptivo, retrospectivo y analítico realizado en 673 pacientes atendidas por el Servicio de Patología en el Hospital de la Mujer en el periodo del 1 de enero del 2010 al 31 de diciembre del 2011. Las variables analizadas son la edad, resultado citológico, reporte histológico y estudio colposcópico.

Criterios de inclusión: Mujeres entre 15 a 99 años de edad, antecedente de inicio de vida sexual, con expediente clínico completo para las variables a analizar. Se adecuaron los diagnósticos citológicos al Sistema Bethesda y su contraparte en la Clasificación de Richard (NIC), modificación a la NOM-014SSA2-1994, para la prevención, detección, diagnóstico, tratamiento, control y vigilancia epidemiológica del cáncer cervicouterino. La evaluación colposcópica fue a través del Sistema Rubín y Barbo. El estándar de oro fue el estudio histopatológico, los resultados se dividieron en tres grupos: Negativo a Malignidad, LEIBG e infección por VPH y LEIAG (incluyendo los carcinomas). Se excluyeron las citologías inadecuadas y los reportes incompletos de las pruebas diagnósticas. Posteriormente se estableció la certeza diagnóstica citohistológica y colpohistológica y se estimaron la sensibilidad, la especificidad, el VPN y el VPP y certeza diagnóstica. Finalmente, se analizan los casos de discrepancia diagnóstica, sus frecuencias y causas.

## RESULTADOS

En el periodo estudiado se registraron un total de 8,186 citologías en mujeres con un rango de edad entre 15-99 años, con una media de  $33.3 \pm 1.7$  años; de ellas 2.5% (n = 210) fueron inadecuadas, 88.9% (n = 7,280) negativas a malignidad y 8.5% (n = 696) positivas a una lesión intraepitelial y carcinoma. El universo de trabajo fueron 673 pacientes a quienes se les realizaron conos o biopsias por un diagnóstico colposcópico anormal, citología positiva o discrepancia citocolposcópica, de éstos se excluyeron 24.6% (n = 166) por no contar con algún diagnóstico, restando 507 pacientes en los que se estableció la certeza diagnóstica citohistológica y colpohistológica. Los resultados obtenidos en la citología con toma de biopsia presentó sensibilidad 39%, especificidad 70%, VPP 86%,



**Figura 1.** Sensibilidad, especificidad y certeza diagnóstica de la citología y colposcopia. **Citología:** Sensibilidad 39%, especificidad 70% y certeza diagnóstica 44%. **Colposcopia:** Sensibilidad 99%, especificidad 43% y certeza diagnóstica 89%.

VPN 18%, FN 50.49% (n = 256) y FP 4.93% (n = 25). Los resultados de la certeza diagnóstica colposcópica arrojaron 84.41% (n = 428) verdaderos positivos (VP), verdaderos negativos (VN) 7.29% (n = 37), FP 9.4% (n = 48) y FN 0.78% (n = 4), sensibilidad 99%, especificidad 43%, VPP 89.9% y VPN 90%. Certeza diagnóstica para la citología 44% y para la colposcopia 89% (Figura 1).

## DISCUSIÓN

La citología cervical y la colposcopia son métodos que se han usado en el tamizaje para la detección de lesiones precursoras;<sup>2,10,11</sup> sin embargo, a pesar de que la citología cuenta con una buena especificidad, su sensibilidad es baja<sup>9,11</sup> y los porcentajes de FP y FN son variables.<sup>1,4,7</sup> Nuestros resultados comparados con la literatura mexicana son similares donde se ha reportado una discrepancia diagnóstica mayor de 50%, con índice de FN que va de 10-55%,<sup>1</sup> a diferencia de lo reportado a nivel internacional donde se reporta de 5-11%.<sup>12</sup> Los FN fueron debido a errores de muestreo, donde la citología fue inadecuada por ausencia de epitelio exocervical, de tal manera que fueron reportadas como negativas a malignidad. El 62.13% (n = 315) de las citologías corresponden a reportes negativos, de éstos 11.63% (n = 59) fueron VN y 50.49% (n = 256) fueron FN, de estos últimos 79.6% (n = 204), fueron LEIBG, pues el estudio histológico demostró la presencia del VPH. Esto pudo ocurrir por un error en el muestreo citológico o a la existencia de factores que obstaculizan la visualización del frotis, como la excesiva inflamación y la

presencia de microorganismos como *Candida* y *Tricomonas*, que provocan cambios celulares. Como medida correctiva se recomienda repetir el estudio después de dar tratamiento. El restante 20.3% (n = 52) de FN corresponden a LEIAG en la biopsia. Este porcentaje fue alto y no aceptable; su explicación, por un error en el muestreo citológico con ausencia de células neoplásicas, por error y negligencia en el tamizaje al no haber sido identificadas las células anormales y la mala interpretación de las células anormales por parte del observador ya sea por ignorancia o inexperiencia. De las LEIBG, 21.49% (n = 109) contaba con biopsia y de ellas 14.67% (n = 16) resultó con alteraciones inflamatorias, 70.06% (n = 77) concordaron exactamente con el diagnóstico de LEIBG y 14.67% (n = 16) fueron LEIAG, cáncer invasor o ambos. Los casos en los que no se demostró lesión en la biopsia pueden ser resultado de error en el muestreo colposcópico o falta de control de calidad en el material histopatológico.<sup>13</sup> Según Tritz y cols., algunas LEIBG pueden revertirse antes de que se tome la biopsia, lo cual justifica los FN. Este mismo autor mencionó que dos terceras partes de los errores diagnósticos son histológicos y la mitad de errores por interpretación citológica.<sup>13</sup> En los casos en los cuales hubo un reporte de lesión más severa en el diagnóstico histológico que en el citológico se pueden explicar por la asociación vertical de las lesiones, en las que en LEIAG están cubiertas por el VPH que descama las citologías. Por esta razón se recomienda que a todas las pacientes con el virus (aunque sólo requieran seguimiento) se les realice colposcopia para descartar estos vínculos y la existencia en otras áreas de LEIAG.<sup>14</sup> Los reportes por citología de LEIAG, 1.34% (n = 68), 66.1% (n = 45) fueron realmente LEIAG, 17.6% (n = 12) como LEIBG y 16.1% (n = 11) se reportaron negativos en el estudio. Al igual que en los casos de LEIBG estos también se debe errores de muestreo colposcópico o de fallas en los controles de calidad en la toma de biopsias, como los niveles y la orientación de las mismas. Estos dos factores hacen que se haya puesto en duda el papel de la biopsia como estándar de oro. Debido a estos factores, ha sido necesario implantar en los laboratorios de citopatología controles de calidad estrictos, entre los que se encuentran, principalmente, el seguimiento de los casos y la correlación citohistológica,<sup>13</sup> aunque ésta es un requisito, no se lleva a cabo de forma rutinaria y adecuada, sin comparar las discrepancias diagnósticas por los efectos adversos que puedan tener sobre el paciente.<sup>12</sup> Las discrepancias citohistológicas pueden ser consecuencia de errores de rastreo, interpretación, fallas de muestreo citológico o histológico, o por regresión espontánea de la lesión. Existen acciones a seguir en casos de discrepan-

cias, los cuales deberían implantarse como actividades de rutina en todos los laboratorios a nivel nacional. En la certeza diagnóstica colpohistológica, los resultados fueron semejantes a los reportados en la literatura internacional, puede compararse con el meta-análisis de Mitchell y cols., en el que se muestra una sensibilidad de 87-99% (96 vs. 99%) y una especificidad de 23-87% (48 vs. 43%). Un VPP de 53-96% (82 vs. 89.9%), VPN de 52-93% (79 vs. 90%).<sup>15</sup> Los FN por colposcopia fueron 0.78% (n = 4), estos casos correspondieron a LEIBG por histología. Los FP representan 9.4 % (n = 48), en los que su gran mayoría fueron diagnosticados como LEIBG, el 70.8% (n = 34) en los que histológicamente fueron negativas a malignidad y 29.16% (n = 14). Podríamos explicar que la biopsia fue tomada del sitio inadecuado o una confusión con lesión aceto-positiva del epitelio normal (metaplasia madura e inmadura), otras posibles razones para esta mala interpretación son las lesiones de larga evolución, compuestas de varios epitelios y la variabilidad interobservador entre los patólogos. Se está en desacuerdo con la recomendación de ver y tratar a la pacientes con sospecha de lesión intraepitelial de alto grado, debido al sobretratamiento reportado de hasta en más de 83% en dichas pacientes. La conización como tratamiento en la primera visita con sospecha de lesión intraepitelial de alto grado se deberá usar en casos excepcionales. Según las guías europeas, los casos con discrepancias entre la citología, colposcopia y los hallazgos histológicos deben ser sometidos a revisión de laminillas y nueva colposcopia incluyendo la revisión de vagina.<sup>16</sup>

## CONCLUSIONES

Los falsos negativos de la citología cervical se han propuesto como una medida útil en la evaluación de calidad, por lo que es necesario implementar controles estrictos, como la segunda revisión rápida de todos los casos negativos, ya que se incrementaría de forma notable la detección de errores a diferencia de la técnica de revisión aleatoria.

La prueba de mayor utilidad para el diagnóstico de displasias y cáncer cervicouterino en nuestro estudio fue la colposcopia ya que detectó los verdaderos positivos confirmados por biopsia, comparada con la citología la cual tuvo mayor porcentaje de falsos negativos.

La colposcopia es un pilar básico para los programas de detección oportuna de cáncer cervicouterino, única forma hasta el momento de bajar las tasas de mortalidad, por lo que ésta se basará en los criterios del programa de detección.

No existe un método diagnóstico (citología, colposcopia, incluso la biopsia guiada), que pueda realizar un diagnóstico exacto de lesión intraepitelial, pero se acepta una correlación mayor de 90%.

## ABREVIATURAS

- **ASCUS:** *Atypical Squamous Cells of Undetermined Significance.*
- **CaCu:** cáncer cervicouterino.
- **FN:** falsos negativos.
- **FP:** falsos positivos.
- **LEIAG:** neoplasia intra-epitelial cervical.
- **LEIBG:** lesión intraepitelial de bajo grado.
- **NIC:** neoplasia intraepitelial cervical.
- **VN:** verdaderos negativos.
- **VP:** verdaderos positivos.
- **VPH:** virus del papiloma humano.
- **VPN:** valor predictivo negativo.
- **VPP:** valor predictivo positivo.

## REFERENCIAS

1. Alonso P, Lazcano EC, Hernández M. Cáncer cervicouterino. Diagnóstico, prevención y control. 1a. Ed. Panamericana; 2000, p. 203-20.
2. Secretaría de Salud. Compendio del Registro Histopatológico de Neoplasias en México. Morbilidad y Mortalidad. 1a. Ed. 1996, p. 35-7.
3. Joseph MG, Cragg F, Wright VC, Kontozoglou TE, Downing P, Marks FR. Cyto-histological correlates in a colposcopic clinic: a 1-year prospective study. *Diagn Cytopathol* 1991; 5: 477-81.
4. Rivera J, Vázquez VM, Ilizaliturri S. Correlación colpo-cito-histológica de lesiones intraepiteliales en el diagnóstico temprano de cáncer cervicouterino (CaCu) en 2,722 casos. *Enfermedades del tracto genital inferior* 2007; 1: 45-6.
5. Lazcano EC, Buiatti E, Nájera P, Alonso P, Hernández M. Evaluation model of the mexican national program for early cervical cancer detection and proposals for a new approach. *Cancer* 1998; 9: 241-51.
6. Renshaw AA, DiNisco SA, Minter LJ, Cibas ES. A more accurate measure of the false-negative rate of Papanicolaou smear screening is obtained by determining the false-negative rate of the rescreening process. *Cancer* 1997; 81: 272-6.
7. Olivares K, Alonso P. Citología Cervical. *Gaceta Mexicana de Oncología* 2006(5); 4: 94-8.
8. Chase D, Kalouyan M, DiSaia P. Colposcopy to evaluate abnormal cervical cytology in 2008. *Am Jour of Obst & Gynecol* 2009; 472-80.
9. Palma PD, Rossi PG, Collina G, Buccoliero AM, Ghiringhella B, Lestani M, Onnis G, et al. The Risk of False-Positive Histology According to the Reason for Colposcopy Referral in Cervical Cancer Screening. *Am J Clin Pathol* 2008; 129: 75-80.
10. Velázquez N, Sánchez LF, Lares EF, Cisneros V, Milla H, Arreola F, Navarrete JA, et al. Comparación de la utilidad diagnóstica entre la inspección visual con ácido acético y citología cervical. *Ginecol Obstet Mex* 2010; 78: 261-7.

11. Warren J, Gullett H, King V. Cervical Cancer Screening and Updated Pap Guidelines. *Prim Care Clin Office Prac* 2009; 131-49.
12. Renshaw AA, Josep MG, Joste NE, Crum CP, Cibas ES. Cytologic/histologic correlation for quality control in cervicovaginal cytology. Experience with 1582 paired cases. *Am J Clin Pathol* 1995; 103: 32-4.
13. Tritz DM, Weeks JA, Spires SE, Sattich M. Etiologies for non-correlating cervical cytologies and biopsies. *Am J Clin Pathol* 1995; 103: 594-7.
14. Gupta S, Sodhani P. Why is high grade squamous intraepithelial neoplasia underdiagnosed on cytology in a quarter of cases? Analysis of smear characteristics in discrepant cases. *Indian J Cancer* 2004; 41: 104-8.
15. Mitchell MF, Schottenfeld D, Tortolero G, Cantor SB, Richards R. Colposcopy for the diagnosis of squamous intraepithelial lesions: a meta-analysis. *Obstet Gynecol* 1998; 91: 626-31.
16. Dos Santos I. Epidemiología del Cáncer: Principios y Métodos. Agencia Internacional de Investigación sobre el Cáncer. Organización Mundial de la Salud. Francia: 1999.