

## CASO CLÍNICO

# Espina bífida oculta, defecto en la tercera vértebra torácica

María Guadalupe Treviño-Alanís,\* María Nelly González-Cantú,\* Héctor R. Martínez-Menchaca,\* Gerardo Rivera-Silva\*

### RESUMEN

La espina bífida oculta es la forma más leve y más común como consecuencia de la falta de fusión congénita de las apófisis espinosas, el sitio más frecuente es la región lumbosacra y es excepcional que haya disrafia a nivel dorsal. Debido a que los nervios espinales habitualmente no están implicados, la mayoría de los pacientes no tienen sintomatología y no experimentan problemas neurológicos. Es fundamental conocer este tipo de disrafia para no alarmarse al observarla como un hallazgo radiológico, ya que numerosas personas que tienen esta enfermedad no lo saben, como es el caso presentado. **Caso clínico.** Paciente de 20 años que fue admitido en Urgencias por traumatismo torácico en accidente automovilístico, exploración física sin evidencia de compromiso o déficit neuronal y con ausencia de estigmas de disrafia. La radiografía de tórax mostró imagen sospechosa de fractura de la tercera vértebra torácica, se realizó tomografía axial que confirmó espina bífida oculta a nivel de la tercera vértebra torácica.

**Palabras clave.** Vértebras. Radiografía torácica. Déficit neurológico.

### ABSTRACT

Spina bifida occulta is the most common mildest congenital disorder results from a spinous process congenital fusion trouble, the most common site is the lumbar region and it is rare a dorsal dysraphism. Because the spinal nerves are not usually involved, most patients have no neurological problems. It is essential to know this variety of dysraphism, thus not alarmed to observe it as a radiological finding, because many people who have this disease do not know it, as in this case. **Clinical case.** 20-year-old man admitted in Emergency for chest trauma; on physical examination, the patient showed no evidence of compromise or neural deficit. Chest radiography revealed a suspicious image of fracture located at the third thoracic vertebra. Thoracic MR showed a spina bifida occulta in third thoracic vertebra.

**Key words.** Vertebrae. Chest radiograph. Neurological deficit.

### INTRODUCCIÓN

La espina bífida oculta es un defecto de la línea media en la parte posterior del arco vertebral atribuible a la ausencia de fusión de sus dos porciones, sin protrusión de la médula espinal o las meninges. El objetivo del presente caso clínico es dar a conocer un sitio poco frecuente de espina bífida oculta.

Existe muy poco conocimiento sobre la etiología de esta malformación. Sin embargo, la administración de ácido fólico antes y durante el embarazo reduce considerablemente el riesgo de tener un descendiente con esta condición.<sup>1</sup> La localización de esta deformación más frecuente es la región lumbosacra. La prevalencia de la espina bífida oculta se desconoce, ya que gran parte de

los pacientes son asintomáticos, por lo que la malformación es detectada incidentalmente mediante radiografías de la columna vertebral.<sup>2</sup> Algunas personas presentan estigmas que orientan hacia la presencia de disrafia, como son presencia de un mechón localizado en la piel por encima del defecto, colección de grasa, decoloración de piel, hoyuelo pequeño, o bien, asociarse con depresión, dolor de espalda, alergia al látex, estreñimiento y disfunción del tracto urinario.<sup>3,4</sup> El pronóstico generalmente es bueno; no obstante, la relevancia clínica de esta enfermedad tiene relación con la infección de los tejidos nerviosos. Habitualmente no requiere tratamiento, aunque de presentarse dolor severo es necesario considerar una laminectomía.<sup>5</sup> Es importante que los profesionistas del área

\*División de Ciencias de la Salud, Universidad de Monterrey (UEM), San Pedro Garza García, Nuevo León, México.

Correspondencia:

Dra. María Guadalupe Treviño-Alanís, Ph.D.

Av. I. Morones Prieto, Núm. 4500, Col. San Pedro Garza García, Nuevo León, México. C.P. 66238.

Tel.: +52 (81) 8215-1446. Correo electrónico: martrevino@udem.edu.mx; martrevino@gmail.com

de la salud conozcan esta patología, ya que generalmente es un hallazgo radiológico.

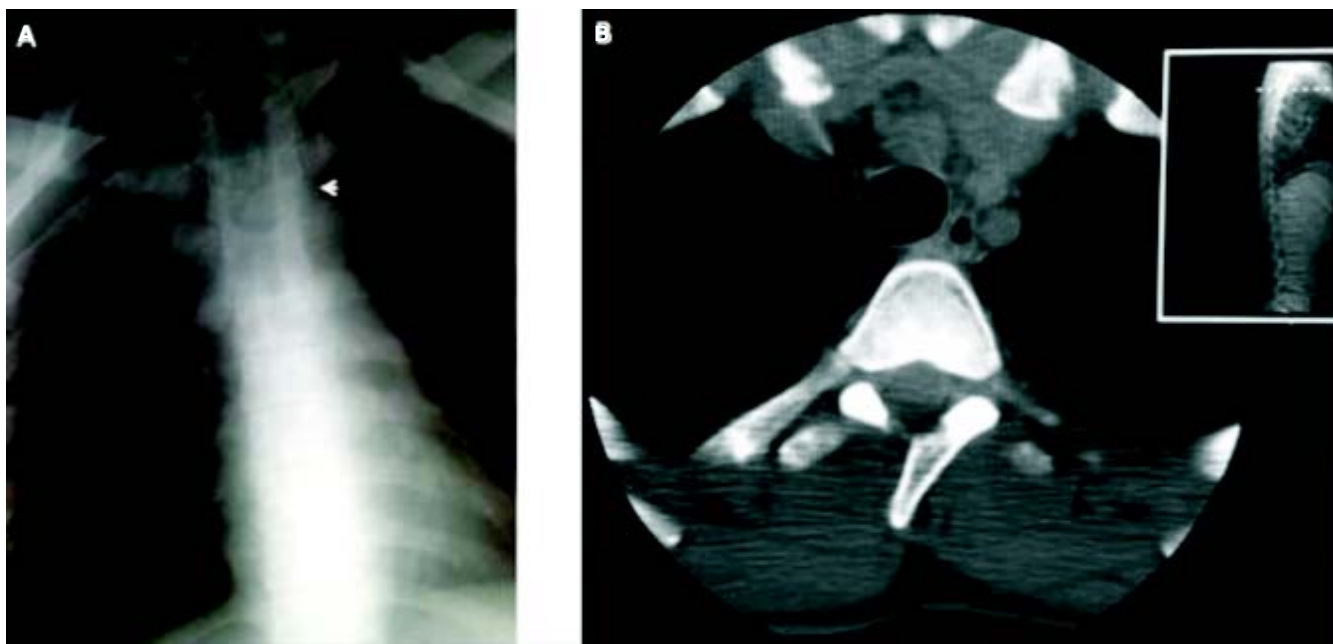
## CASO CLÍNICO

Hombre de 20 años de edad que fue admitido a Urgencias por traumatismo automovilístico, el volante le comprimó el tórax, del sitio del accidente fue trasladado con collarín, en camilla y en ambulancia al Servicio de Urgencias. La exploración física reveló que estaba consciente, orientado, de edad aparente igual a la cronológica, bien constituido, bien conformado, facies no características, con collarín duro, hidratación y coloración de tegumentos adecuada, en decúbito dorsal con cama metálica y sin movimientos anormales. Signos vitales dentro de límites normales y ausencia de otorragia, hemotímpano y rinorragia. El tórax anterior presentó huellas del volante; sin embargo, no existió compromiso hemodinámico, columna vertebral normal con ausencia de estigmas dérmicos de disrafia y extremidades sin déficit neurológico. Los exámenes de laboratorio no presentaron alteraciones. La radiografía de tórax reveló una imagen sospechosa de fractura localizada en la tercera vértebra torácica (T3) (Figura 1A), la tomografía axial ratificó la espina bífida oculta en T3 (Figura 1B). En el presente caso se confirmó el diagnóstico de una espina bífida oculta a nivel de T3; el pa-

ciente no ameritó tratamiento quirúrgico, y después de seis meses a partir de la observación clínica, no ha presentado sintomatología ni complicaciones.

## DISCUSIÓN

El caso presentado muestra cómo suele identificarse este defecto, siendo de manera accidental y mediante una radiografía de tórax.<sup>2</sup> La espina bífida oculta es un defecto condicionado por una falta en la fusión de uno o varios arcos vertebrales posteriores sin alteración de las meninges, médula espinal o raíces nerviosas. Por lo tanto, no existen signos ni síntomas neurológicos, como fue el caso de nuestro paciente. En la exploración física se suele observar en 80% de los casos, en la piel de la región que está por encima del defecto, la presencia de un mechón de pelos, un hemangioma, un lipoma, una mancha hipopigmentada o una fístula cutánea en la línea media de la espalda;<sup>3,4</sup> en este paciente no hubo tales evidencias físicas. Sin embargo, en la tomografía de tórax se pudo confirmar el diagnóstico de espina bífida oculta a nivel de T3. La intervención quirúrgica en estos casos está indicada cuando existe un lipoma dermoide que comprime la médula espinal o sus raíces nerviosas, por la existencia de sinus dérmicos que comunican el exterior de la piel con la médula espinal por el peligro de



**Figura 1. A.** Imagen radiográfica de espina bífida oculta a nivel de la tercera vértebra torácica (flecha). **B.** Imagen de tomografía axial a nivel de la tercera vértebra torácica que muestra la espina bífida.

infección del líquido cefalorraquídeo, o bien, por la existencia de malformaciones que por su tamaño desfiguran o comprometen la funcionalidad. Asimismo, es muy importante la laminectomía osteoplástica y el recubrimiento del defecto con músculo y piel sana. En el caso presentado no hubo necesidad de intervención quirúrgica, ya que no hubo ninguna de las indicaciones señaladas con antelación.

## CONCLUSIONES

La espina bífida oculta es una patología que podría tener importantes repercusiones cuando esté comprometida la función nerviosa. La ausencia de sintomatología asociada promueve que el diagnóstico sea accidental por una radiografía. El riesgo de presentar esta anomalía, si un pariente de primer grado la tiene, es 5-

10 veces mayor que en la población en general. Finalmente es recomendable un suplemento diario de ácido fólico durante el embarazo para prevenir la disrafia.

## REFERENCIAS

1. Blom HJ, Shaw GM, den Heijer M, Finnell RH. Neural tube defects and folate: Case far from closed. *Nat Rev Neurosci* 2006; 7: 724.
2. Boone D, Parsons D, Lachmann SM, Sherwood T. Spina bifida occulta: Lesion or anomaly? *Clin Radiol* 1985; 36: 159-61.
3. Tseng JH, Kuo MF, Tu YK, Tseng MY. Outcome of untethering for symptomatic spina bifida occulta with lumbosacral spinal cord tethering in 31 patients: analysis of preoperative prognostic factor. *Spine J* 2008; 8: 630-8.
4. Li Y, Hou XY, Yuan ZW, Wang WL. Quantitative analysis of motor neurons of the levator ani muscle in fetal rats with spina bifida occulta. *Surg Neurol* 2009; 72: 652-6.
5. Buxton N. Neurosurgical management of spina bifida. *Paediatr Child Health* 2011; 21: 475.